

УДК 616.711-002

Спондилит шейного отдела позвоночника как осложнение инородного тела пищевода у ребенка (клиническое наблюдение)

В.И. Зорин^{1,2}, А.С. Малетин¹, А.П. Иванов³, А.Ю. Мушкин^{1,2}¹ Санкт-Петербургский научно-исследовательский институт фтизиопульмонологии² Северо-Западный государственный медицинский университет им. И.И. Мечникова, Санкт-Петербург³ Санкт-Петербургский государственный педиатрический медицинский университет

Cervical spondylitis as a complication of foreign body of the esophagus in the child (clinical example)

V. Zorin^{1,2}, A. Maletin¹, A. Ivanov³, A. Mushkin^{1,2}¹ St. Petersburg Research Institute of Phthisiopulmonology² North-Western State Medical University named after I.I. Mechnikov, St. Petersburg³ St. Petersburg State Pediatric Medical University

© Коллектив авторов, 2018 г.

Резюме

Среди осложнений инородных тел пищевода у детей наиболее редкими являются остеомиелиты позвоночника, вызванные длительным нахождением в пищеводе батареек: в зарубежной литературе наблюдения спондилодисцитов шейного отдела позвоночника, имеющих подобный генез, единичны; отечественных публикаций на эту тему нет. В статье представлен опыт лечения спондилита C_{VI}-Th_I, возникшего у ребенка 3 лет после удаления батарейки типа «таблетка», находившейся в пищеводе на протяжении 3 нед. Проведена операция — некрэктомия позвонков C_{VI-VII}-Th_I, корпородез C_V-Th_I блок-решеткой из пористого титана с аутокостью. Течение раннего послеоперационного периода осложнилось формированием пищеводного свища. Осложнение успешно купировано на фоне консервативного лечения. При осмотре через 6 мес отмечен хороший анатомо-функциональный результат реконструкции позвоночника, а также отсутствие явлений дисфагии.

Ключевые слова: спондилит, остеомиелит позвоночника, инородные тела пищевода, дети, детская

хирургия, реконструкция позвоночника, титановые имплантаты, пищеводный свищ, titanium mesh cage

Summary

Among the complications of foreign bodies of the esophagus in children, spinal osteomyelitis caused by prolonged exposure to batteries is the most rare: in the foreign literature, spondylodiscites of the cervical spine having a similar genesis are sporadic; there are no domestic publications on this topic. The article presents the experience of treatment of spondylitis C_{VI}-Th_I, which developed in the child 3 years old after the removal of the button cell (or coin cell) battery, which was in the esophagus for 3 weeks. The operation was performed — resection of C_{VI-VII}-Th_I vertebrae, C_V-Th_I corporodesis with a porous titanium mesh with autologous bone. The course of the early postoperative period was complicated by the formation of the esophageal fistula. The complication was successfully coped against the backdrop of conservative treatment. When examined after 6 months, a good anatomical and functional result of the reconstruction of the spine was noted, as well as the absence of dysphagia.

Keywords: spondylitis, spondylitis in the child, anterior cervical spine surgery, vertebrae reconstruction, titanium

mesh, titanium cage, button cell, coin cell, foreign body of the esophagus, esophageal fistula, child

Введение

Инородные тела желудочно-кишечного тракта (ЖКТ) остаются одной из актуальных проблем детской хирургии, что обусловлено не только частотой патологии, но и высоким числом осложнений, связанных с поздней диагностикой и отсутствием лечебно-диагностических алгоритмов [1–3].

Инородные тела пищевода наиболее часто встречаются в возрасте от 1 до 3 лет [1, 4], при этом наиболее сложными являются ситуации, когда ими являются элементы электропитания — батарейки: на их долю приходится от 7,5 до 18% случаев инородных тел ЖКТ [4, 5]. Частота осложнений при данной патологии достигает 20%, включая наиболее тяжелые — пищеводно-трахеобронхиальные свищи, медиастинит [4–6]. Имеющиеся в зарубежной литературе единичные описания шейных спондилодисцитов, осложняющих инородные тела пищевода, уточняют их клинические проявления: гипертермию, интоксикационный синдром и цервикалгии, возникающих не ранее чем через 1–2 нед после удаления инородного тела [7–9]. Авторы отмечают, что ухудшение состояния ребенка после удаления инородного тела пищевода (батарейки) требует обязательного проведения МРТ шейного отдела позвоночника, при этом в имеющихся наблюдениях спондилодисциты сопровождалась ограниченными деструктивными изменениям позвонков, а выздоровление достигалось массивной антибактериальной терапией [9–11].

Учитывая редкость и одновременно сложность диагностики и лечения вертебральных осложнений инородных тел пищевода у детей, приводим собственное клиническое наблюдение, представляющее, на наш взгляд, практический интерес для детских хирургов и травматологов-ортопедов.

Клинический пример

Ребенок И., 3 года 8 мес, поступил в клинику детской хирургии и ортопедии СПб НИИФ 21.03.2017 с жалобами на боли в области в шеи. Больным считается на протяжении 2,5 мес (с 09.01.2017), когда появились жалобы на поперхивание, гиперсаливацию, многократную рвоту. Осмотрен по месту жительства педиатром и детским хирургом, в ходе обследования (лабораторное, УЗИ) острой хирургической патологии не выявлено, отпущен домой. В течение 3 нед сохранялись жалобы на беспокойство, снижение аппетита, боли в горле, расценивавшиеся как фарингит. 30.01.2017 в связи с ухудшением

состояния проведено рентгенологическое обследование, при котором выявлено инородное тело округлой формы на уровне верхней трети пищевода. В экстренном порядке под наркозом выполнена ФГДС, удалено инородное тело — дисковый элемент электропитания; по представленной документации — в месте его стояния признаков ожога, перфорации не выявлено. По данным выполненной на 8-е сутки после удаления контрольной ФГДС, в 10 см от резцов определялся «дивертикулярный рубец 2×4 см», пищевод свободно проходим. Антибактериальная терапия не проводилась. Ребенок выписан в удовлетворительном состоянии. 15.02.2017 — появление вялости, боли в области шеи, усиливающейся при движениях, гипертермия до 38,0 °С. Ребенок осмотрен педиатром, заключение: «Острый фарингит, неврозоподобное состояние», назначена антибактериальная терапия (амоксиклав). 20.02.2017 г. усиление болевого синдрома, снижение двигательной активности; проведено комплексное лучевое обследование (рентгенография, КТ, МРТ) шейного отдела позвоночника — выявлена деструкция тел C_{VI} – Th_1 с признаками превертебрального образования. В детском хирургическом отделении по месту жительства выполнялась биопсия шейного лимфоузла, пункция костного мозга — данных, свидетельствующих о неопластическом процессе, не выявлено. Продолжена антибактериальная терапия (амикацин), направлен в СПб НИИФ после заочной консультации.

При поступлении в клинику: общий соматический статус без особенностей, симптомы интоксикации не выражены, температура тела нормальная. Шейный отдел позвоночника фиксирован воротником типа «Филадельфия». Визуально мягкие ткани области шеи не изменены, ось позвоночника сохранена. Движения в шейном отделе позвоночника ограничены из-за болей, болезненна пальпация спереди и сзади на уровне нижнешейного отдела. Лабораторно: клинические, биохимические показатели и электролиты крови в пределах нормы, за исключением увеличения СОЭ до 18 мм/ч.

Данные лучевого обследования: на МРТ — снижение высоты тел C_{VI} – Th_1 с гиперинтенсивным сигналом; выраженный отек и неоднородность пре- и паравертебральных тканей (рис. 1); на СКТ — субтотальная деструкция тела позвонка C_{VII} , контактная деструкция C_{VI} и Th_1 около 50% объема тел позвонков (рис. 2).

Выполнена ФГДС — признаков повреждения стенки пищевода или стеноза его просвета при осмотре не выявлено.

Учитывая выраженность деструктивных изменений и сохранение болевого синдрома, с предварительным диагнозом «Спондилит C_{VI} – Th_1 » с лечебно-диагностической целью для бактериологической и гистологической верификации процесса, а также для восстановления стабильности передней колонны шейного отдела позвоночника

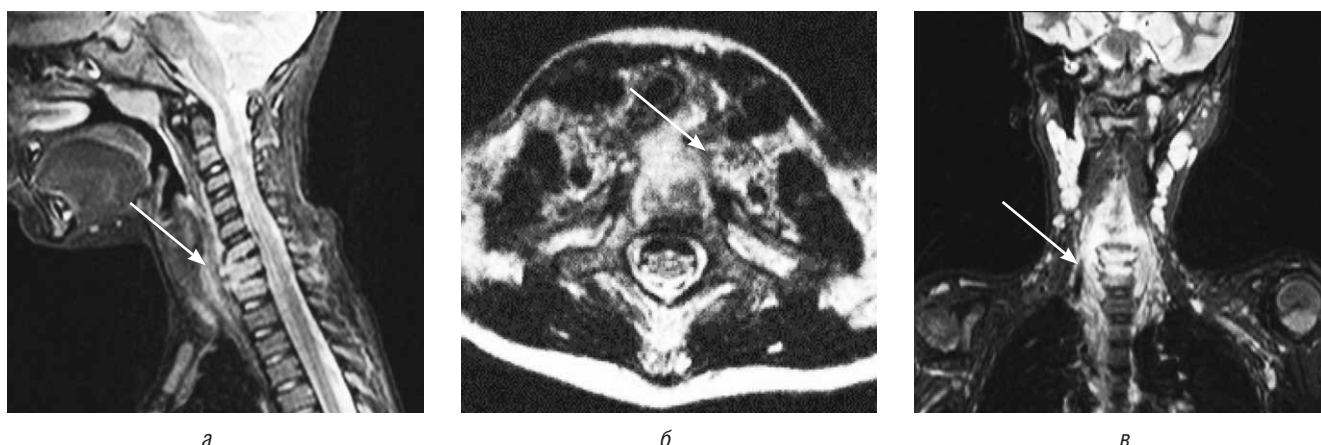


Рис. 1. Пациент И., 3 года. МРТ шейного отдела позвоночника. Сагиттальный (а), аксиальный (б) и корональный (в) срезы: зона патологических изменений обозначена стрелкой. Пояснения в тексте

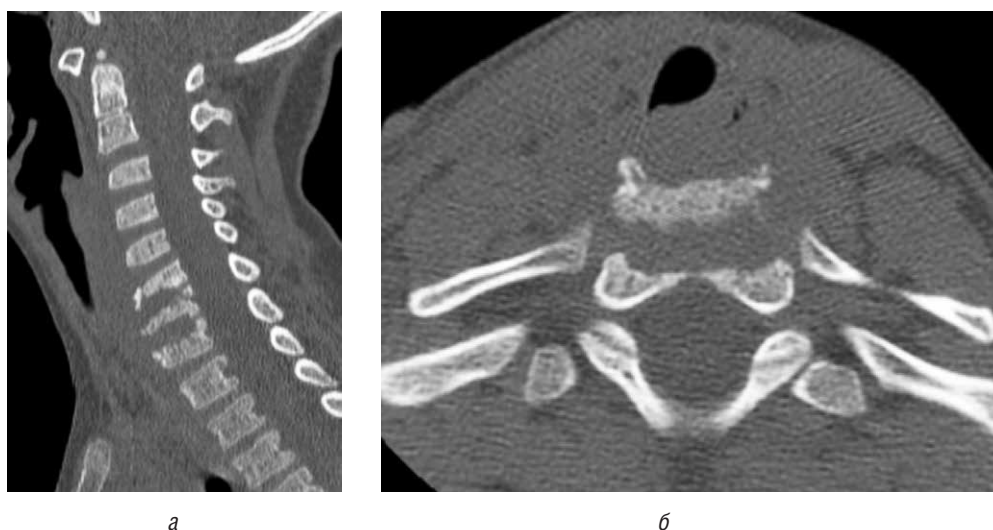


Рис. 2. Пациент И., 3 года. СКТ шейного отдела позвоночника. Сагиттальный (а) и корональный (б) срезы: деструкция тел позвонков C_{VI} , C_{VII} и Th_1 со значительным снижением их высоты (около 50%) и превертебральным образованием (абсцесс?)

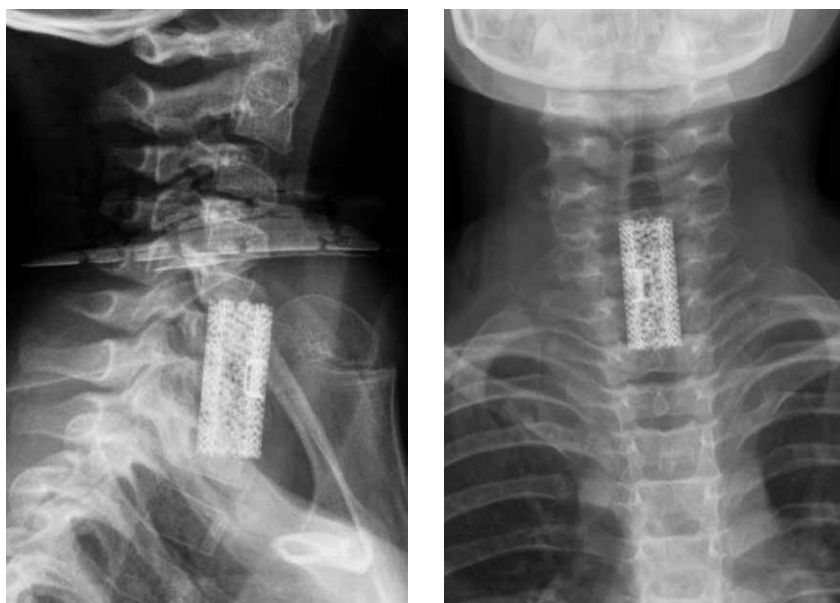28.03.17 проведена операция: некрэктомия позвонков $C_{VI-VII}-Th_1$, корпородез C_V-Th_1 блоком-решеткой из пористого титана с аутокостью. Вмешательство выполнено из правостороннего косого доступа по переднему краю нижней трети *m. sternocleidomastoideus*. Отмечен выраженный отек паравертебральных мягких тканей, при обнажении тел позвонков обнаружен жидкий гной, тело C_{VI} разрушено на 2/3, C_{VII} — полностью, Th_1 — на 1/2; зона деструкции заполнена грануляционно-некротической тканью. Ложками Фолькмана, кусачками Керрисона и высокоскоростным буром выполнена некрэктомия $C_{VI}-Th_1$; патологические ткани удалены полностью. Имелось резкое истончение задней продольной связки на уровне C_{VII} ; на этом уровне при выполнении манипуляций отмечалась кратковременная ликворея, остановленная тампонадой свободным мышечным фрагментом. В межтеловой диастазе установлен имплантат из пористого титана с аутокостью (фрагмент крыла подвздошной кости), заклиненный

в межтеловой диастазе C_V-Th_1 . Рентгенологический контроль: стабильное осевое положение металлоконструкции (рис. 3). К зоне реконструкции подведен пассивный дренаж, рана ушита наглухо.

Продолжительность операции 3 ч, объем кровопотери — 100 мл.

Гистологическое исследование операционного материала — морфологическая картина хронического неспецифического воспаления, роста микробиоты нет.

С первых суток начато дозированное энтеральное питание жидкой пищей. На 2-е сутки у больного при отсутствии патологической неврологической симптоматики (осмотрен неврологом) отмечалось обильное промокание повязки серозным отделяемым и частичное расхождение операционной раны, что было расценено как опорожнение ликворной «подушки» (псевдокисты). Проведена люмбальная пункция: ликвор прозрачный, давление не повышено, белок отрицательный, цитоз



а

б

Рис. 3. Пациент И., 3 года. Рентгенограммы шейного отдела позвоночника в прямой (а) и боковой (б) проекциях после операции

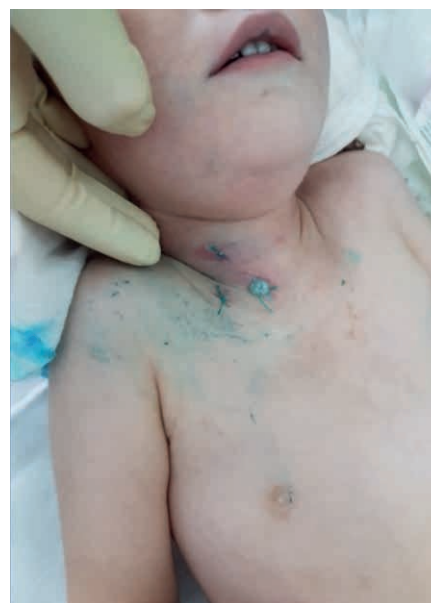

Рис. 4. Пациент И., 3 года. Пероральная проба с метиленовым синим: окрашивание отделяемого из раны

558/3, эритроциты 5–10, лейкоциты 0–5 в поле зрения, нейтрофилы 84%, лимфоциты 16%. Бактериологическое исследование — стерильно. Изменения расценены как возможная асептическая воспалительная реакция в ответ на особенности оперативного вмешательства. Получал внутривенную антибактериальную терапию (цефазолин, амикацин, метрогил), на фоне которой при отсутствии повышения температуры сохранялось слизисто-серозное отделяемое. На 4-е сутки после операции проведена пероральная проба с метиленовым синим, получено истечение красителя из раны (рис. 4). Корригировано положение в кровати (возвышенный головной конец), установлен назогастральный зонд с переводом на зондовое питание, рана в области расхождения велась открыто. В течение пяти дней прекратилось отделяемое из раны, зонд удален через 7 сут. На фоне перевязок в течение 10 дней достигнуто вторичное заживление раны. Ребенок вертикализирован с иммобилизацией воротником Шанца на 12-е сутки с момента операции. Выписан в удовлетворительном состоянии через 3 нед от момента операции.

Консультирован через 6 мес: состояние больного удовлетворительное, жалоб нет, дисфагии нет. Объем движений в шейном отделе позвоночника: сгибание 45°, разгибание 50°, наклоны D=S=45°, повороты D=S=70° (рис. 5).

На контрольных рентгенограммах: положение имплантата правильное, признаков прогрессирования деструкции нет; отсутствует полоса просветления в зонах контакта имплантата с блокируемыми телами позвонков, что свидетельствует о его стабильности. Сохранен физиологический шейный лордоз (рис. 6).

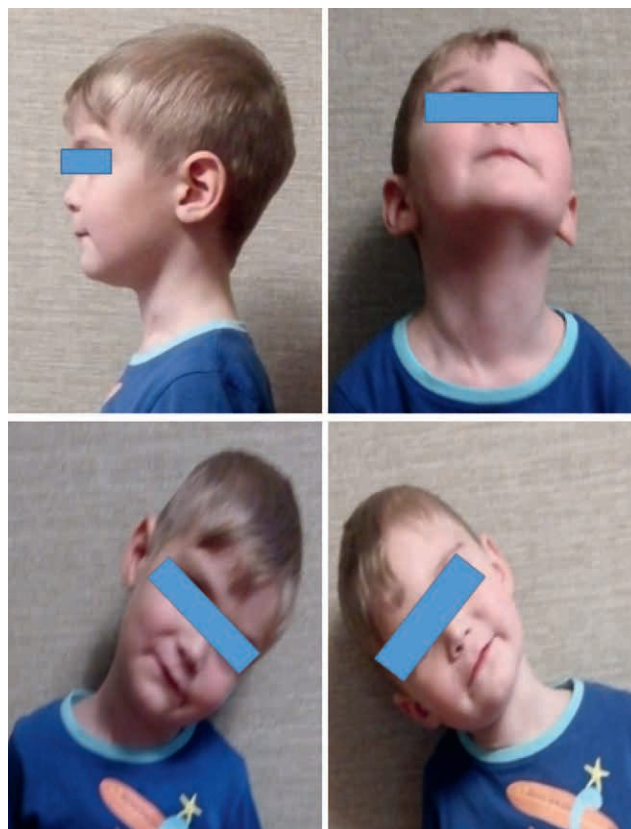

Рис. 5. Пациент И., 3 года. Внешний вид и объем движений в шейном отделе позвоночника через 6 мес после операции

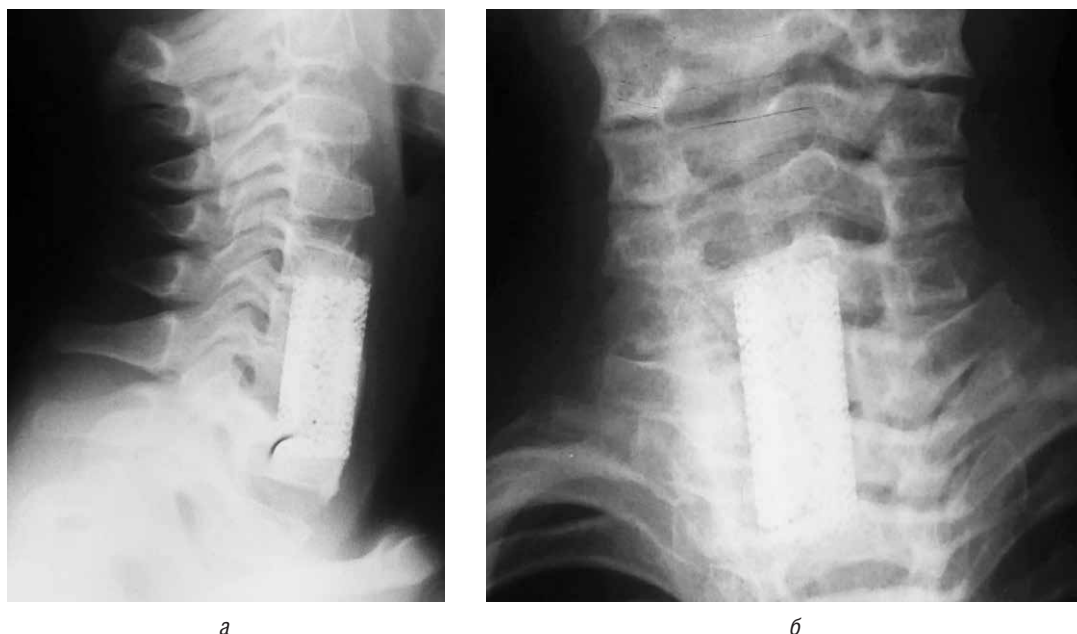


Рис. 6. Пациент И., 3 года. Рентгенограммы шейного отдела позвоночника в прямой (а) и боковой (б) проекциях через 6 мес после операции

Обсуждение результатов и заключение

На наш взгляд, представленное клиническое наблюдение интересно не только редкостью, но и разнообразием особенностей, которые необходимо учитывать в педиатрической, в том числе детской хирургической практике.

1. Такие симптомы, как поперхивание, гиперсаливация и т.д., при отсутствии четкого анамнеза и явных причин указанных жалоб, должны диктовать настороженность врачей (детских хирургов, ЛОР, педиатров) в отношении инородных тел, что требует проведения обзорного рентгенологического исследования. Активная тактика их поиска особенно важна у детей до 5 лет [1, 4].
2. Вертебральные осложнения длительно стоящего инородного тела пищевода у детей хотя и крайне редки, но связаны именно с проглатыванием батареек, что, по всей видимости, обусловлено их электрохимической активностью. На наш взгляд, дискуссионным является вопрос о том, насколько оправдана антибактериальная терапия как самостоятельный метод лечения таких осложнений.
3. Спондилиты, сопровождающиеся значительной деструкцией позвонков (более 50% тела позвонка, многоуровневые поражения) и клиническими проявлениями нестабильности у детей, требуют одномоментного санационно-реконструктивного лечения, включающего удаление патологических тканей (в нашем наблюдении — гной, тканевой детрит и грануляции) и восстановление опорно-

сти передней колонны позвоночника. Обоснована эффективность и безопасность применения у детей с этой целью современных титановых имплантатов [12, 13]; особенностью представленного наблюдения является использование их нового поколения, изготовленного из высокопрочного титана.

4. Наличие длительно стоящих инородных тел пищевода может сопровождаться развитием пищеводных свищей, что требует учета как на предоперационном этапе, так и после вмешательства. При обследовании перед операцией дефектов стенки пищевода нами выявлено не было, однако нельзя исключить, что доступ к позвоночнику через заведомо измененные (инфильтрированные, отечные) ткани и работа инструментами (расширителем, распатором, ложками) могли сопровождаться микроразрывами, проявившимися в послеоперационном периоде.
5. Факт операционной ликвореи заставил нас предположить именно этот диагноз в качестве первой причины возникшего на 2-е сутки послеоперационного осложнения. Возможно, более раннее проведение простой и информативной пробы с метиленовым синим позволило бы на 1–2 дня сократить время диагностики пищеводного свища и, соответственно, его лечения.
6. В отсутствие клинических признаков инфекционных осложнений выбранная тактика консервативного лечения пищеводного свища оказалась эффективной.

Список литературы

1. *Обыденнова Р.В., Веровский В.А., Полюдов С.А. и др.* Осложнения инородных тел пищевода у детей // Российский вестник детской хирургии, анестезиологии и реаниматологии. 2011. № 1. С. 65–70. *Obydennova R.V., Verovsky V.A., Poludov S.A. i dr.* Oslozhneniya inorodnyh tel pishchevoda u detej // Rossijskiy vestnik detskoj khirurgii, anesteziologii i reanimatologii. 2011. N 1. S. 65–70.
2. *Ахпаров Н.Н., Литош В.Е., Ойнарбаева Э.А., Сулейманова С.Б.* Пищеводно-трахеальный свищ как осложнение инородного тела пищевода // Детская хирургия. 2012. № 6. С. 54–55. *Akhparov N.N., Litosh V.E., Oinarbaeva E.A., Suleimanova S.B.* Pishchevodno-traheal'nyj svishch kak oslozhnenie inorodnogo tela pishchevoda // Detskaya hirurgiya. 2012. N 6. S. 54–55.
3. *Катков А.Н., Жила Н.Г., Савенко А.Ю.* Эндоскопическое лечение детей с длительно стоящими инородными телами пищевода // Дальневосточный медицинский журнал. 2014. № 4. С. 128–133. *Katkov A.N., Zhila N.G., Savenko A.Y.* Ehndoskopicheskoe lechenie detej s dlitel'no stoyashchimi inorodnymi telami pishchevoda // Dal'nevostochnyj medicinskij zhurnal. 2014. N 4. S. 128–133.
4. *Рудакова Э.А., Ковалева О.А., Юрков С.В., Евсеенкова Т.Г.* Эпидемиология инородных тел у детей // Пермский медицинский журнал. 2013. Т. 30, № 4. С. 42–48. *Rudakova E.A., Kovaleva O.A., Yurkov S.V., Evseenkova T.G.* Ehidemiologiya inorodnyh tel u detej // Permskij medicinskij zhurnal. 2013. Vol. 30, N 4. S. 42–48.
5. *Перловская В.В., Сапухин Э.В., Стальмахович В.Н. и др.* Опыт лечения детей с инородными телами пищевода // Сибирский медицинский журнал (Иркутск). 2015. Т. 134, № 3. С. 113–115. *Perlovskaya V.V., Sapuhin E.V., Stalmahovich V.N. i dr.* Opyt lecheniya detej s inorodnymi telami pishchevoda // Sibirskij Medicinskij Zhurnal (Irkutsk). 2015. Vol. 134, N 3. S. 113–115.
6. *Возгомент О.В.* О проблеме лечения детей с повреждением пищевода, вызванного инородными телами // Трудный пациент. 2013. Т. 11, № 6. С. 6–8. *Vozgoment O.V.* O probleme lecheniya detej s povrezhdeniem pishchevoda, vyzvannogo inorodnymi telami // Trudnyj pacient. 2013. Vol. 11, N 6. S. 6–8.
7. *Fonga-Djimi H., Leclerc F., Martinot A. et al.* Spondylodiscitis and mediastinitis after esophageal perforation owing to a swallowed radiolucent foreign body // Journal of Pediatric Surgery. 1996. Vol. 31, N 5. S. 698–700. doi: 10.1016/s0022-3468(96)90677-6.
8. *Sudhakar P., Al-Dossary J., Malik N.* Spondylodiscitis Complicated by the Ingestion of a Button Battery: a Case Report // Korean Journal of Radiology. 2008. Vol. 9, N 6. P. 555. doi: 10.3348/kjr.2008.9.6.555.
9. *Eshaghi H., Norouzi S., Heidari-Bateni G., Mamishi S.* Spondylodiscitis: a rare complication of button battery ingestion in a 10-month-old boy // Pediatr. Emerg. Care. 2013. Vol. 29, N 3. P. 368–370. doi: 10.1097/pec.0b013e318285462b.
10. *Kieu V., Palit S., Wilson G. et al.* Cervical Spondylodiscitis Following Button Battery Ingestion // The Journal of Pediatrics. 2014. Vol. 164, N 6. P. 1500–1500.e1. doi: 10.1016/j.jpeds.2014.02.016
11. *Young A., Tekes A., Huisman T., Bosemani T.* Spondylodiscitis associated with button battery ingestion: prompt evaluation with MRI // The Neuroradiology Journal. 2015. Vol. 28, N 5. P. 504–507. doi: 10.1177/1971400915611142.
12. *Наумов Д.Г., Мушкин А.Ю., Першин А.А.* Современные возможности хирургического лечения инфекционных спондилитов у детей // Гений ортопедии. 2017. Т. 23, № 2. С. 162–167. *Naumov D.G., Mushkin A.Y., Pershin A.A.* Sovremennye vozmozhnosti hirurgicheskogo lecheniya infekcionnyh spondilitov u detej // Genij Ortopedii. 2017. Vol. 23, N 2. S. 162–167.
13. *Mushkin A., Naumov D.* Radical Debridement and Spinal Reconstruction using Titanium Mesh Cages (TMC's) in Pediatrics Patients with Pott's Disease and Vertebral Osteomyelitis // Global Spine J. 2016. Vol. 6 (suppl. 1). P. 0036-1582671. doi: 10.1055/s-0036-1582671.

Поступила в редакцию 04.12.2017 г.

Сведения об авторах:

Зорин Вячеслав Иванович — кандидат медицинских наук, врач травматолог-ортопед клиники детской хирургии и ортопедии Санкт-Петербургского научно-исследовательского института фтизиопульмонологии, ассистент кафедры детской хирургии Северо-Западного государственного медицинского университета им. И.И. Мечникова; 194064, Санкт-Петербург, Политехническая ул., д. 32; e-mail: zoringlu@yandex.ru;

Малетин Алексей Сергеевич — врач, детский хирург детской хирургической клиники Санкт-Петербургского научно-исследовательского института фтизиопульмонологии; 194064, Санкт-Петербург, Политехническая ул., д. 32; e-mail: spbniif_all@mail.ru;

Иванов Андрей Петрович — кандидат медицинских наук, детский хирург клиники Санкт-Петербургского государственного педиатрического медицинского университета; 194100, Санкт-Петербург, Литовская ул., д. 2;

Мушкин Александр Юрьевич — доктор медицинских наук, профессор, главный научный сотрудник, руководитель клиники детской хирургии и ортопедии, координатор направления «Внелегочный туберкулез» Санкт-Петербургского научно-исследовательского института фтизиопульмонологии; профессор кафедры детской травматологии и ортопедии Северо-Западного государственного медицинского университета им. И.И. Мечникова; 191036, Санкт-Петербург, Лиговский пр., д. 2–4; e-mail: aymushkin@mail.ru.