

ISSN 2307-6348

Журнал включен в перечень российских рецензируемых научных журналов, в которых публикуются основные научные результаты диссертаций на соискание научных степеней доктора и кандидата наук.



НАЦИОНАЛЬНАЯ
АССОЦИАЦИЯ
ФТИЗИАТРОВ

МЕДИЦИНСКИЙ АЛЪЯНС

Том 11, № 3, 2023

Научно-практический медицинский журнал

Основан в 2012 году

Редакционная коллегия:

Главный редактор П.К. Яблонский, д. м. н., проф. (Санкт-Петербург)

Заместитель главного редактора О.А. Суховская, д. б. н. (Санкт-Петербург)

Б.М. Ариэль, д. м. н., проф. (Санкт-Петербург); М.Г. Бирон, к. м. н. (Москва); А.Г. Васильев, д. м. н., проф. (Санкт-Петербург);
А.А. Визель, д. м. н., проф. (Казань); Т.И. Виноградова, д. м. н., проф. (Санкт-Петербург); Б.И. Вишневский, д. м. н., проф. (Санкт-Петербург);
Г.Л. Гуревич, д. м. н., проф., чл.-кор. НАНБ (Национальной академии Белоруссии) (Белоруссия); В.В. Данцев, д. м. н. (Санкт-Петербург);
И.Ф. Довгалюк, д. м. н., проф. (Санкт-Петербург); З.М. Загдын, д. м. н. (Москва); А.О. Карелин, д. м. н., проф. (Санкт-Петербург);
С. Константиноу, д. м. н., проф. (Румыния); Е.А. Корымасов, д. м. н., проф. (Самара); А.Ю. Кочиш, д. м. н., проф. (Санкт-Петербург);
К. Ланге, проф. (Германия); Р. Ди Ленарда, проф. (Италия); О.В. Лукина, д. м. н., доц. (Санкт-Петербург); Е.Е. Маслак, д. м. н., проф. (Волгоград);
Г.О. Миненков, д. м. н., проф. (Киргизия); О.В. Мироненко, д. м. н., проф. (Санкт-Петербург); П.Е. Мусиенко, д. м. н., проф. (Санкт-Петербург);
А.Ю. Мушкин, д. м. н., проф. (Санкт-Петербург); А.Г. Обрезан, д. м. н., проф. (Санкт-Петербург); В.О. Полякова, д. б. н., проф. (Санкт-Петербург);
В.В. Романов, д. м. н., проф. (Москва); А.Ф. Романчишен, д. м. н., проф. (Санкт-Петербург); Д.Ю. Рузанов, к. м. н., доц. (Гомель, Белоруссия);
А.В. Севбитов, д. м. н., проф. (Москва); Е.М. Скрыгина, д. м. н. (Белоруссия); Е.Г. Соколович, д. м. н., проф. (Санкт-Петербург);
Н.А. Соколович, д. м. н. (Санкт-Петербург); А.А. Старшинова, д. м. н. (Санкт-Петербург); М.С. Сердобинцев, д. м. н., проф. (Санкт-Петербург);
О.Н. Титова, д. м. н., проф. (Санкт-Петербург); Д.А. Трунин, д. м. н., проф. (Самара); И.Е. Тюрин, д. м. н., проф. (Москва);
Ю.В. Шубик, д. м. н., проф. (Санкт-Петербург); Н.В. Эйсмонт, д. м. н. (Москва)

Редакционный совет:

В.А. Аксенова, д. м. н., проф. (Москва); Н.А. Беляков, д. м. н., проф., акад. РАН (Санкт-Петербург); И.А. Васильева, д. м. н., проф. (Москва);
М.И. Воевода, д. м. н., проф., акад. РАН (Новосибирск); О.М. Драпкина, д. м. н., проф., чл.-кор. РАН (Москва);
А.М. Дыгай, д. м. н., проф., акад. РАН (Томск); Р. Залескис (Латвия); Ж.-П. Зеллвегер, проф. (Швейцария);
А.О. Марьяндышев, д. м. н., проф., чл.-кор. РАН (Архангельск); Дж.Б. Миглиори (Италия); Т.И. Морозова, д. м. н., проф. (Саратов);
В.А. Порханов, д. м. н., проф., акад. РАН (Краснодар); Д.В. Рыжкова, д. м. н., проф. РАН (Санкт-Петербург);
С.Н. Скорняков, д. м. н., проф. (Екатеринбург); В.А. Шурупий, д. м. н., проф., акад. РАН (Новосибирск); Л.А. Шовкун, д. м. н., проф. (Ростов-на-Дону);
Т. Ульрихс, д. м. н., проф. (Германия)

Свидетельство о регистрации ПИ № ФС 77-51708 от 02.11.2012

Учредитель/издатель «Национальная ассоциация фтизиатров». Исполнительный директор В.В. Локтионова

Адрес: 191036, Россия, Санкт-Петербург, Лиговский проспект, д. 2–4

Сайт: www.nasph.ru; e-mail: medalliance@inbox.ru; тел.: +7 (812) 579-25-54; тел./факс: +7 (812) 740-74-62

Редактор Т.В. Руксина

Корректор Н.П. Першакова

Дизайн обложки Н.В. Мелёшкина

Дизайн и верстка Я.В. Попова

Подписано в печать 04.09.2023. Формат 60×90¹/₈. Печать офсетная. Бумага мелованная. Усл. печ. л. 15. Тираж 3000 экз. № заказа 23091010.

Отпечатано в типографии ООО «Типография Лесник». 197183, г. Санкт-Петербург, ул. Сабировская, 37, лит. Д, офис 206

Статьи для публикации в журнале направлять
на электронный адрес: medalliance@inbox.ru

© Национальная ассоциация фтизиатров, 2023

ISSN 2307-6348

The Journal is recommended for publication of scientific results of PhD research for degree of doctor and candidate of sciences.



НАЦИОНАЛЬНАЯ
АССОЦИАЦИЯ
ФТИЗИАТРОВ

MEDICAL ALLIANCE

Volume 11, N 3, 2023

Scientific-Practical Medical Journal

Founded in 2012 year

Editorial Board:

Chief Editor P.K. Yablonskiy, DMedSci, professor (St. Petersburg)

Deputy Chief Editor O.A. Sukhovskaya, DBiSci, PhD (St. Petersburg)

B.M. Ariel, DMedSci, MD, professor (St. Petersburg); M.G. Biron, PhD (Moscow); A.G. Vasiliev, DMedSci, MD, professor (St. Petersburg); A.A. Vizel, DMedSci, professor (Kazan); T.I. Vinogradova, DMedSci, professor (St. Petersburg); B.I. Vishnevskiy, DMedSci, MD, professor (St. Petersburg); G.L. Gurevich, DMedSci, professor, corresponding member of Belarus Academy (Belarus); V.V. Dantsev, DMedSci (St. Petersburg); I.F. Dovgaluk, DMedSci, professor (St. Petersburg); Z.M. Zagdyn, DMedSci (Moscow); A.O. Karelin, DMedSci, professor (St. Petersburg); S. Constantinoi, DMedSci, professor (Romania); E.A. Korymasov, DMedSci, MD, professor (Samara); A.Yu. Kochish, DMedSci, MD, professor (St. Petersburg); C. Lange, PhD, professor (Germany); R. Di Lenarda, professor (Italy); O.V. Lukina, DMedSci (St. Petersburg); E.E. Maslak, DMedSci, professor (Volgograd); G.O. Minenkov, DMedSci, professor (Kyrgyzstan); O.V. Mironenko, DMedSci, professor (St. Petersburg); P.E. Musienko, DMedSci, professor (St. Petersburg); A.Yu. Mushkin, DMedSci, professor (St. Petersburg); A.G. Obrezan, DMedSci, professor (St. Petersburg); V.O. Polyakova, DBiSci, PhD, professor (St. Petersburg); V.V. Romanov, DMedSci, professor (Moscow); A.F. Romanchishen, DMedSci, professor (St. Petersburg); D.U. Ruzanov, PhD (Gomel, Belarus); A.V. Sevbitov, DMedSci, professor (Moscow); E.M. Skryagina, DMedSci (Belarus); E.G. Sokolovich, DMedSci, professor (St. Petersburg); N.A. Sokolovich, DMedSci (St. Petersburg); A.A. Starshinova, DMedSci (St. Petersburg); M.S. Serdobincev, DMedSci, professor (St. Petersburg); O.N. Titova, DMedSci, professor (St. Petersburg); D.A. Trunin, DMedSci, professor (Samara) I.E. Tyurin, DMedSci, professor (Moscow); N.V. Eismont, DMedSci (Moscow); Yu.V. Shubik, DMedSci, professor (St. Petersburg)

Editorial Council:

V.A. Aksenova, DMedSci, professor (Moscow); N.A. Belyakov, DMedSci, professor, member of the Russian Academy of Sciences (St. Petersburg); I.A. Vasilieva, DMedSci, professor (Moscow); M.I. Voevoda, DMedSci, professor, member of the Russian Academy of Sciences (Novosibirsk); A.M. Dygai, DMedSci, MD, professor, member of the Russian Academy of Sciences (Tomsk); O.M. Drapkina, DMedSci, professor, corresponding member of the Russian Academy of Sciences (Moscow); R. Zaleskis (Latvia); J.-P. Zellweger, MD (Switzerland); A.O. Maryandyshev, DMedSci, professor, corresponding member of the Russian Academy of Sciences (Arkhangelsk); D. Migliori (Italy); T.I. Morozova, DMedSci, professor (Saratov); V.A. Porhanov, DMedSci, professor, member of the Russian Academy of Sciences (Krasnodar); D.V. Ruzhkova, DMedSci, professor of the Russian Academy of Sciences (St. Petersburg); S.N. Skornyakov, DMedSci, professor (Ekaterinburg); V.A. Shkurupy, DMedSci, professor, member of the Russian Academy of Sciences (Novosibirsk); L.A. Shovkun, DMedSci, professor (Rostov-on-Don); T. Ulrichs, PhD, MD, professor (Germany)

Registration number ПИ № ФС 77-51708 от 02.11.2012.

Founder/publisher National association of Phthisiatrists. Director V.V. Laktionova

Address: 191036, Russia, Saint-Petersburg, Ligovsky pr., 2-4

www.nasph.ru; e-mail: medalliance@inbox.ru; tel.: +7 (812) 579-25-54; tel./fax: +7 (812) 740-74-62

Editor T.V. Ruksina

Corrector N.P. Pershakova

Cover design N.V. Meleshkina

Design and layout Y.V. Popova

Signed print 04.09.2023. Format 60×90^{1/8}. Offset printing. Paper coated. Pr. list 15. 3000 copies. N 23091010.

Journal published by OOO «Tipografiya Lesnik». 197183, Saint-Petersburg, Sabirovskaya ul., 37/D, 206



Уважаемые коллеги!

Перед вами третий номер журнала «Медицинский альянс». В нем вы найдете статьи по проблемам фтизиатрии и пульмонологии, хирургии, травматологии и ортопедии, патофизиологии, лучевой и функциональной диагностике, стоматологии.

Несомненный интерес, на наш взгляд, представляют статьи хирургического направления: как экспериментальные работы, так и анализ особенностей хирургических методов лечения при внутрисуставных переломах большеберцовой кости, примеры хирургического лечения больных деструктивным туберкулезом легких, а также пример лечения больного с сочетанной патологией (фиброзно-кавернозным туберкулезом и хроническим аспергилезом).

Для практического врача будет полезным изучить алгоритм дифференциальной диагностики кашля, познакомиться с клиническим случаем лимфомы Ходжкина с поражением легкого, с результатами проб с аллергеном туберкулезным рекомбинантным (АТР) у молодых людей с латентной туберкулезной инфекцией.

Представлены результаты проведенных на стыке нескольких специальностей исследований: анализ КТ-характеристик легких у детей, магнитно-резонансной томографии при туберкулемах легких, параметров функции внешнего дыхания у больных туберкулезом легких.

В этом номере опубликованы две статьи по стоматологии: о факторах кариесрезистентности у детей и возможностях аутофлуоресцентной стоматоскопии. Раздел патофизиологии знакомит читателей с экспериментальной работой по оценке безопасности вакцины против пневмококковой инфекции.

Результаты ряда этих исследований будут представлены на ежегодном конгрессе Национальной ассоциации фтизиатров, который пройдет 20–22 ноября 2023 года в Санкт-Петербурге. Это событие является значимым для всего медицинского сообщества, поскольку туберкулез остается одной из наиболее распространенных и опасных инфекционных болезней в мире. В рамках конгресса пройдут симпозиумы, доклады, дискуссии и другие мероприятия, которые помогут участникам обновить свои знания и навыки в области диагностики и лечения туберкулеза.

В этом году конгресс будет посвящен 100-летию со дня основания Санкт-Петербургского НИИ фтизиопульмонологии — ведущего специализированного многопрофильного научно-исследовательского и клинического центра Российской Федерации, в котором стационарную и амбулаторную помощь ежегодно получают более 15 000 граждан как из Российской Федерации, так и из других стран. Институт является единственным учреждением страны, в котором оказывается специализированная, в том числе высокотехнологичная, помощь больным туберкулезом и схожими с ним заболеваниями любых локализаций, включая поражение глаз, кожи, позвоночника, костей и суставов, репродуктивной и мочевыделительной систем, органов грудной клетки, брюшной полости у взрослых и детей.

Мы уверены, что конгресс станет платформой для обмена опытом и знаниями между учеными и врачами разных специальностей, послужит укреплению сотрудничества между различными медицинскими учреждениями и научно-исследовательскими академическими институтами, учреждениями высшего образования, что в конечном счете будет способствовать совершенствованию медицинской помощи, укреплению здоровья населения.

С уважением,
редколлегия журнала «Медицинский альянс»

Содержание

Фтизиатрия, пульмонология

- 6** *Е.А. Бородулина, Л.А. Катина, С.В. Солдатова*
Алгоритм дифференциальной диагностики кашля врачом первичного звена
- 13** *А.В. Макарова, О.С. Маслак, И.А. Гарапач, А.Ю. Мушкин*
Количественные объемно-плотностные КТ-характеристики легких у детей: что считать нормой? (предварительный результат пилотного исследования)
- 21** *В.В. Данцев, Д.А. Врабий, И.А. Божков, Р.Д. Мучаидзе, Б.В. Зарецкий, Г.С. Баласанянц*
Латентная туберкулезная инфекция у молодых людей призывного возраста
- 29** *К.Ю. Самсонов, К.В. Поповская, А.В. Мордык, А.Р. Ароян, Т.Л. Батищева, К.Н. Марчук*
Клинический случай лимфомы Ходжкина с поражением легкого

Хирургия, ортопедия, травматология

- 35** *П.К. Яблонский, Е.А. Давыденкова, И.С. Серезвин, Г.Г. Кудряшов, А.О. Аветисян, Е.А. Десятик, Г.Р. Аванесян*
Клинический пример эффективного лечения пациента с сочетанием фиброзно-кавернозного туберкулеза и хронического аспергиллеза правого легкого
- 45** *И.В. Лебедков, Ф.К. Сабилов, Е.А. Щепкина*
Экспериментальная оценка жесткости фиксации костных фрагментов с использованием стандартных чрескостных элементов и экстракортикальных фиксаторов на модели удлинения бедренной кости поверх интрамедуллярного гвоздя
- 56** *Б.А. Майоров, И.Г. Беленький, А.Ю. Кочиш, Г.Д. Сергеев*
Сходства и особенности современных подходов к хирургическому лечению при внутрисуставных переломах проксимального и дистального метаэпифизов большеберцовой кости

- 69** *А.В. Баженов, С.Н. Скорняков, Д.В. Вахрушева, Е.И. Кильдюшева, А.С. Цвиренко, И.А. Дьячков, И.Я. Мотус, И.И. Бадыков, А.С. Ромахин*
Пути повышения эффективности лечения больных деструктивным туберкулезом легких с множественной и широкой лекарственной устойчивостью возбудителя

Патофизиология

- 78** *Г.П. Косякова, А.А. Лебедев, С.С. Пюрвеев*
Доклиническое исследование мутагенной безопасности вакцины против пневмококковой инфекции на основе рекомбинантного гибридного белка

Лучевая диагностика, функциональная диагностика

- 87** *Е.М. Жукова*
Особенности дыхательного импеданса у больных туберкулезом органов дыхания с нарушениями бронхиальной проходимости
- 93** *М.Е. Макогонова, Е.Н. Шаповалова, Г.Г. Кудряшов, П.В. Гаврилов*
Опыт применения магнитно-резонансной томографии для оценки туберкулем легких

Стоматология

- 103** *С.В. Свердлова, Н.А. Соколович, Я.А. Ковальчук, М.Ф.И. Жаворонок, А.В. Булатов*
Кислотность и содержание фторидов в консервированных продуктах для детского питания как факторы, влияющие на кариесрезистентность твердых тканей зубов у детей
- 109** *О.П. Туманова, И.В. Кулик, Э.В. Туманов, В.А. Гордеева, Е.С. Михайлова*
Аутофлуоресцентная стоматоскопия и ее возможности в оценке результатов хирургического лечения лейкоплакии слизистой оболочки рта

Content

Phthisiology, pulmonology

- 6** *E. Borodulina, L. Katina, S. Soldatova*
Algorithm for differential diagnosis of cough by primary care physician
- 13** *A. Makarova, O. Maslak, I. Garpach, A. Mushkin*
Quantitative volumetric and density CT-characteristics of lungs in children: what is to be the norm (preliminary results of a pilot study)
- 21** *V. Dantsev, D. Vrabiy, I. Bozhkov, R. Muchaidze, B. Zaretsky, G. Balasaniants*
Latent tuberculosis infection in draft aged young men
- 29** *K. Samsonov, K. Popovskaya, A. Mordyk, A. Aroyan, T. Batishcheva, K. Marchuk*
A clinical case of pulmonary Hodgkin's lymphoma

Surgery, orthopedics, traumatology

- 35** *P. Yablonskiy, E. Davydenkova, I. Serezvin, G. Kudriashov, A. Avetisyan, E. Desyatik, G. Avanesyan*
Clinical example of effective treatment of a patient with a combination of fibrous-cavernous tuberculosis and chronic aspergillosis of the right lung
- 45** *I. Lebedkov, F. Sabirov, E. Shchepkina*
Experimental evaluation of the bone fragments fixation rigidity using standard transosseous elements and extracortical clamp device in the model of femoral lengthening over the intramedullary nail
- 56** *B. Maiorov, I. Belen'kii, A. Kochish, G. Sergeev*
Similarities and special features of modern approaches to surgical treatment of intra-articular fractures of tibial proximal and distal metaepiphyses

- 69** *A. Bazhenov, S. Skorniyakov, D. Vakhrusheva, E. Kildyusheva, A. Tsvirenko, I. Dyachkov, I. Motus, I. Badykov, A. Romakhin*
Ways to improve the effectiveness of treatment of patients with destructive pulmonary tuberculosis with multiple and broad drug resistance of the pathogen

Pathophysiology

- 78** *G. Kosyakova, A. Lebedev, S. Pyurveev*
Preclinical study of mutagenicity and safety of a vaccine against pneumococcal infection based on a recombinant hybrid protein

Radiation diagnostics, functional diagnostics

- 87** *E. Zhukova*
Features of respiratory impedance in patients with respiratory tuberculosis with bronchial patency disorders
- 93** *M. Makogonova, Ye. Shapovalova, G. Kudryashov, P. Gavrilov*
Using MRI for pulmonary tuberculomas evaluation

Stomatology

- 103** *S. Sverdlova, N. Sokolovich, Ya. Kovalchuk, M.F. Zhavoronok, A. Bulatov*
Acidity and content of fluoride in canned children's food as factors influencing caries-resistance of children's teeth
- 109** *O. Tumanova, I. Kulik, E. Tumanov, V. Gordeeva, E. Mikhailova*
Autofluorescent stomatoscopy and its possibilities to evaluate results of the oral mucosa leukoplakia surgical treatment

Алгоритм дифференциальной диагностики кашля врачом первичного звена

Е.А. Бородулина¹, Л.А. Катина¹, С.В. Солдатова²

¹Самарский государственный медицинский университет

²Тольяттинская городская клиническая поликлиника № 3

Algorithm for differential diagnosis of cough by primary care physician

E. Borodulina¹, L. Katina¹, S. Soldatova²

¹Samara State Medical University

²Togliatti City Clinical Polyclinic No. 3

© Коллектив авторов, 2023 г.

Резюме

Кашель является распространенным симптомом, встречающимся при заболеваниях многих органов и систем: дыхательной, сердечно-сосудистой, пищеварительной, эндокринной, патологии ЛОР-органов, а также при психических расстройствах. Кашель представляет собой безусловный рефлекторный акт, возникающий в ответ на непосредственное раздражение специфических кашлевых рецепторов при заболеваниях или при стимуляции кашлевого центра. Причины острого, подострого и хронического кашля разнообразны, но не всегда очевидны, и для своего распознавания требуют соответствующих знаний, углубленного клинического исследования, включающего в себя сбор жалоб и анамнеза, проведение физикального осмотра, лабораторной и инструментальной диагностики. Наибольшее внимания требует диагностика хронического кашля и исключение его причин, представляющих угрозу для жизни. Тревожными симптомами являются кровохарканье, длительный резистентный кашель, впервые возникший и непрекращающийся, длительный интоксикационный синдром, устойчивость к проводимой терапии, потеря массы тела, ночной кашель и др. Для более углубленной диагностики проводятся дополнительные методы обследования, такие как компьютерная томография грудной клетки, магнитно-резонансная томография и бронхоскопия. Прием врача-терапевта

регламентирован строгим временным промежутком, что не позволяет провести полноценную диагностику и определить истинную причину кашля. Вследствие чего пациенту назначается терапия, направленная на подавление кашля, а не на его устранение. Существенно сократить количество времени на проведение дифференциальной диагностики, а следовательно, сэкономить больше времени на постановку правильного диагноза и назначение пациенту соответствующей адекватной этиологической терапии, могут помочь четкие схемы дифференциальной диагностики.

Ключевые слова: кашель, мокрота, «красные флаги» кашля, диагностика кашля

Summary

Cough is a common symptom that occurs in diseases of many organs and systems: respiratory, cardiovascular, digestive, endocrine, nose/ ear/ throat pathology, as well as mental disorders. Cough is an unconditioned reflex that occurs in response to direct irritation of specific cough receptors in diseases or when the cough center is stimulated. The causes of acute, subacute, and chronic cough are various but not always obvious. To determine them, one needs appropriate knowledge, thorough clinical examination, including medical history and complaints, and the necessary lab tests. The greatest attention should be paid to the diagnosis

of chronic cough and the exclusion of those causes of cough that are life-threatening. Alarming symptoms are hemoptysis, prolonged persistent cough, which appears for the first time and does not stop, prolonged intoxication syndrome, resistance to ongoing therapy, weight loss, nocturnal cough, etc. For more in-depth diagnosis, additional examination methods are carried out, such as computed tomography of the chest, magnetic resonance tomography and bronchoscopy. The appointment of a general practitioner is strictly

time-limited, which does not allow for a full diagnosis and determination of true cause of the cough. As a result, the patient is prescribed therapy aimed at suppressing the cough, and not at eliminating it. Algorithms and differential diagnosis schemes can help the doctor quickly determine the cause of the cough and prescribe the correct treatment.

Keywords: cough, sputum, cough “red flags”, cough diagnosis

Введение

В амбулаторно-поликлинической практике кашель является одним из распространенных симптомов, с которым пациенты обращаются на прием, при этом врач первичного звена часто не располагает достаточным количеством времени для проведения полноценной дифференциальной диагностики и подходит к лечению кашля не этиотропно, а симптоматически. Помочь врачу на приеме сократить время на дифференциальную диагностику причин кашля и более профессионально подойти к лечению вызвавших его заболеваний могут алгоритмы и схемы дифференциальной диагностики.

С точки зрения физиологии кашель — это нормальная реакция дыхательных путей на различные раздражители. Он является защитным механизмом, способствующим очищению дыхательных путей от всего, что затрудняет дыхание. Это могут быть частицы пыли, слизь, секрет, мокрота, образующиеся от раздражения или воспаления дыхательных путей. Кроме этого, кашель также может быть симптомом патологического процесса, поэтому необходимо выяснить причину его появления и подобрать терапию. Нарушая физическую и умственную деятельность пациентов, кашель значительно ухудшает качество жизни [1, 2].

Клиническая диагностика у пациентов с кашлем содержит традиционное изучение всех жалоб, особенностей анамнеза и объективный осмотр. Созданы способы объективной оценки кашля: опросники, анкетирование и психофизиологические тесты. Для субъективной оценки кашля применяют аналоговые шкалы [1, 3, 4].

Как правило, для диагностики синдрома кашля используется программа диагностических исследований. При этом необходимо учитывать два возможных варианта [3]:

- 1) этиология кашля известна;
- 2) этиология кашля неизвестна.

В диагностический комплекс включены следующие исследования [3].

Первая ступень: сбор жалоб и анамнеза заболевания; объективный осмотр, рентгенография, компьютерная томография грудной клетки, спирометрия, включая бронхопровокационный и/или бронходилатационный тест, рентгенография придаточных пазух носа, осмотр ЛОР-врачом с проведением ларингоскопии, бронхоскопия [3].

Вторая ступень: эзофагогастроскопия, эзофагоманометрия, включая проксимальный и дистальный 24-часовой мониторинг pH; томография трахеи, аллергические пробы [3].

Третья ступень: измерение суточного профиля кашлевых толчков [3].

Сбор жалоб и анамнеза

Цель расспроса больного — исключить основные причины возникновения кашля. При расспросе пациента необходимо выяснить продолжительность, характер (продуктивный/непродуктивный), интенсивность кашля, а также оценить триггерные факторы (например, аллергены, прием лекарств), условия, способствующие устранению или снижению, время возникновения или преобладания симптоматики в течение дня [3, 5–7]. Оцениваются данные анамнеза: факт курения с определением стажа, семейный анамнез в отношении бронхиальной астмы, туберкулеза легких, связь с приемом препаратов, профессиональные вредности [1].

Важно учитывать клинические признаки кашля при проведении дифференциальной диагностики. По времени появления выделяют следующие его типы [3, 8]:

- *утренний кашель* — возникает из-за скопления отделяемого дыхательных путей ночью при затруднении ее отхождения (хроническая обструктивная болезнь легких — ХОБЛ, туберкулез легких бронхоэктатическая болезнь, абсцесс легких);
- *вечерний кашель* — причиной является увеличение влияния *n. vagus* в данный период времени (пневмония, острый бронхит);

- *ночной кашель* — по причине ночной активности *p. vagus*, а также усиления его чувствительности (астма — сердечная и бронхиальная, новообразования).

На основании условий возникновения кашля и сопровождающих его явлений можно выделить следующие формы [1, 3, 9]:

- кашель, связанный с изменением положения тела, — в случае перехода содержимого в просвет бронхов при полостных образованиях легких (абсцесс легкого, бронхоэктазии) [3];
- кашель во время употребления пищи — в случае возникновения свищевого хода между пищеводом и трахеей или бронхом (рак пищевода) [3];
- кашель с большим объемом патологического секрета дыхательных путей (полным ртом) — при высвобождении содержимого из полости в нижние дыхательные пути [3];
- кашель до рвоты — хронический фарингит, коклюш [3].

В случае заражения коклюшем приступообразный «лающий» кашель является симптомом инфекции, вызванной *Bordetelli pertussis*. Усиленный кашель во время разговора, смеха, вдыхания холодного воздуха является характерным отличием синдрома трахеобронхиальной дискинезии. Как правило, приступообразный ночной кашель является наиболее распространенным симптомом бронхиальной астмы. Кашель по утрам со скудным количеством мокроты сопровождается хронический бронхит курильщика. Существуют особенности кашля при горизонтальном положении тела: так, при заболеваниях средостения (саркоидоз, злокачественные новообразования) кашель усиливается, а при поражении плевры и диафрагмы, наоборот, ослабевает. Необходимо также конкретизировать данные анамнеза с указанием наличия сопутствующих заболеваний, профессионального, эпидемиологического, семейного и аллергологического анамнеза [1, 3, 10].

Наряду с кашлем важным этапом опроса пациента является характеристика отделяемой мокроты [3, 11]. Например, обострение хронического бронхита и хронической обструктивной болезни легких сопровождается повышением количества выделяемой мокроты, а также увеличением ее гнойности, что влечет за собой прием курса антибактериальных препаратов. При остром воспалении слизистой оболочки бронхиального дерева количество мокроты за сутки не превышает 50–70 мл. У пациентов с абсцессом легкого, при обострении бронхоэктатической болезни наблюдается увеличение количества мокроты (более 200 мл). В случае постоянного обильного выделения пенистой мокроты от 1 до 3 л в сутки (бронхорея) следует рассмотреть данный признак как симптом бронхиоло-

альвеолярного злокачественного новообразования [3, 4]. Альвеолярной фазе отека легкого вследствие резкого снижения сердечного выброса и застоя в малом круге кровообращения соответствует выделение пенистой мокроты розового цвета в большом объеме.

Снижение объема выделяемой мокроты на фоне адекватной терапии актуального бронхолегочного процесса выступает показателем эффективности проводимой терапии. В то же время уменьшение количества отделяемой мокроты и одновременное присутствие иных характерных проявлений при таком заболевании, как пневмония, указывает на ухудшение выделительной функции бронхов. Следовательно, врачу необходимо правильно скорректировать дальнейшую терапию.

При бронхиальной астме мокрота густая, трудно отделяемая, так называемая «стекловидная». Окрашенная в зеленый цвет, гнойная с примесью нейтрофилов мокрота присутствует при пневмонии и обострениях хронического бронхита. Если у больного крупозная пневмония, он может предъявлять жалобы на выделение «ржавой» мокроты. Заболевание, при котором пневмония вызвана *Klebsiella pneumoniae*, характеризуется мокротой по типу «смородинового» или «малинового» желе. За счет эозинофилов окраска мокроты при бронхиальной астме приобретает желтоватый оттенок [1, 3, 12].

К пациентам с подозрением на кровохарканье необходимо быть особенно внимательными [3, 5, 12]. Под кровохарканьем подразумевают выделение с кашлем крови до 50 мл в сутки. Выраженное превышение данного количества (50–500 мл) оценивается как легочное кровотечение. Объем, превышающий 500 мл, считается обильным кровотечением.

Гемоптизис встречается при различных патологиях органов и систем организма: инфекционно-воспалительные заболевания [пневмония, туберкулез легких, абсцесс легкого, бронхит (острый, хронический и др.)]; опухолевые процессы (рак легкого и др.); патология сердечно-сосудистой системы (тромбоэмболия легочной артерии, инфаркт легкого, митральный стеноз и другие клапанные поражения сердца, вызывающие повышение давления в легочной артерии, пороки развития легочных артерий и вен, аневризма аорты); травма (повреждение грудной клетки, послеоперационный период); заболевания крови; васкулиты [1, 8, 10].

Академик РАН, профессор, доктор медицинских наук А.Г. Чучалин выделил обязательные вопросы, которые следует задать пациенту с кашлем [3].

- Как давно появился кашель?
- С чем сам пациент может связать появление кашля?

- Факторы, влияющие на интенсивность и характер кашля (поллютанты, дым, запахи, аллергены, метеофакторы).
- Кашель возникает чаще ночью или днем?
- Кашель сухой или с мокротой?
- Какое количество мокроты отделяется за сутки?
- Каков характер мокроты?
- Отмечалась ли в мокроте примесь крови?
- Сочетается ли кашель с хрипами в груди?
- Имеется ли изжога?
- Наблюдаются ли выделения из носа?
- Курит ли пациент? Если да, то каковы стаж курения и количество выкуриваемых сигарет в день?
- Замечал ли пациент длительный кашель у родственников?
- Были ли у родственников такие заболевания, как туберкулез, рак, бронхиальная астма?
- Принимает ли пациент лекарственные препараты (иАПФ и др.) в связи с хроническими заболеваниями?
- Связана ли работа пациента с профессиональными вредностями?

Важно помнить, что одной из главных задач при расспросе пациента является своевременное выявление при кашле «симптомов тревоги» [3, 13]:

- примесь крови;
- появление зеленой мокроты;
- хрипы, слышимые на расстоянии;
- появление в ночное время;
- устойчивость к лечению;
- сопровождающийся похуданием;
- интенсивный кашель в течение 1 ч и более без перерыва;
- обильное выделение мокроты с кашлем;
- изменение голоса на фоне кашля.

На сегодняшний день созданы специальные опросники, упрощающие поиск вероятной причины кашля. Примером может служить опросник для определения наиболее возможной этиологии при длительном кашле, который был разработан в «Клинике кашля» Национального университета Халла в Великобритании [2, 8, 14].

Кроме этого, разработаны специализированные дневники самонаблюдения, шкалы и вопросники для определения выраженности кашля на амбулаторном этапе. Примерами выступают Лестерский опросник для определения кашля (LCQ), оценивающий влияние кашля на физическую, психологическую и социальную сферы у пациентов с хроническим кашлем; опросник качества жизни, специфичный для кашля (CQLQ). Примером шкал является визуальная аналоговая шкала (ВАШ), представляющая собой линейку длиной 100 мм. На ней пациент должен отметить свою субъективную оценку тяжести кашля от 0 мм (кашель не беспокоит) до 100 мм (кашель крайне сильный) [8, 14].

Физикальный осмотр

В процессе физикального исследования важно крайне внимательно подойти к осмотру ротовой полости, ротовой части глотки, оценить состояние миндалин, окраску слизистой оболочки. Для постназального затека при ринитах, синуситах характерно присутствие слизистых тяжей желтоватого цвета, проходящих по гиперемированной, отечной задней стенке ротоглотки [15–17]. Осмотр шеи позволяет выявить лимфаденопатию, набухание яремных вен. Аускультация легких занимает ведущее место при осмотре пациента с кашлем. Так, при бронхиальной обструкции присутствие локальных и распространенных сухих свистящих хрипов связано с сужением просвета внутригрудных дыхательных путей вследствие различных факторов (бронхиальная астма, бронхит) [18, 19]. Для пневмонии характерно определение области крепитации или мелкопузырчатых хрипов. При отеке легких, как правило, выявляются множественные влажные разнокалиберные хрипы. На начальной и конечной стадиях крупозной пневмонии, при инфаркте легкого, интерстициальных заболеваниях легких выслушивается разлитая крепитация в виде «треска целлофана» или «хруста снега». Следует также внимательно проводить аускультацию сердца. В случае определения систолического шума недостаточности трехстворчатого клапана и акцента II тона над легочной артерией можно заподозрить развитие легочного сердца [10, 20].

Лабораторно-инструментальные методы диагностики

На третьем этапе диагностического поиска врач должен уточнить основной диагноз. Для этого необходимо использовать лабораторные (общий анализ крови, анализ мокроты, биохимическое исследование крови и пр.) и инструментальные методы (спирометрия, рентгенография, компьютерная томография, электрокардиография, эхокардиография и др.) исследования. Выбор того или иного обследования зависит от данных, полученных ранее в ходе опроса и объективного осмотра пациента [1, 3, 21].

Наличие продуктивного кашля является показанием к проведению клинического исследования мокроты. Данный метод включает как макроскопическое, так и микроскопическое исследование патологического отделяемого из дыхательных путей. Макроскопическое исследование подразумевает оценку количества, характера, цвета, запаха, консистенции, слоистости мокроты, а также выявление в ней дополнительных включений (фибринные сгустки, паразиты, инородные тела, пробки Дитриха, кровь, линзы Коха, гной) [5, 7, 12].

Микроскопический анализ нативных и фиксированных окрашенных препаратов мокроты позволяет детально изучить ее клеточный состав (эритроциты, эозинофилы, лимфоциты, нейтрофилы, атипичные клетки), стадию активности патологического процесса, выявить кристаллические и волокнистые образования, а также идентифицировать патогенные микроорганизмы. Так, большое количество нейтрофильных гранулоцитов свидетельствует о наличии воспаления в дыхательных путях (пневмония, бронхит, абсцесс легкого в стадии прорыва в бронх). При обнаружении в значительном количестве лимфоцитов следует подозревать развитие туберкулеза легких. Эозинофилия мокроты с одновременным присутствием в ней спиралей Куршмана, телец Креола и кристаллов Шарко-Лейдена характерна для бронхиальной астмы. А вот изолированное увеличение количества эозинофилов в мокроте может свидетельствовать о легочном эозинофильном инфильтрате или центральном раке легкого. Обнаружение эластических волокон указывает на наличие деструкции в ткани легкого (злокачественные новообразования легкого, туберкулез) [22, 23]. Обнаружение в мокроте тетрады Эрлиха (обызвестленные эластические волокна, МБТ, кристаллы холестерина, известь в виде кристаллических и аморфных образований) свидетельствует о вскрытии петрифицированного туберкулезного очага в просвет бронха [24, 25].

При подозрении на развитие инфекционно-воспалительного процесса в легких и отсутствии патогенных микроорганизмов в мокроте при микроскопическом анализе следует провести ее микробиологическое исследование с одновременным определением чувствительности возбудителей к антибактериальным препаратам. В первую очередь проводится окрашивание мазка мокроты по Граму. Диагностическим критерием качества мокроты выступает наличие не менее 25 полиморфноядерных лейкоцитов и менее 1% слущенных эпителиальных клеток (при исследовании не менее 10 полей зрения при увеличении $\times 100$). В иных вариантах культуральное исследование образца нецелесообразно, так как материал контаминирован микрофлорой ротоглотки. При последующей бактериоскопии выявление в мазке большого количества грамположительных или грамотрицательных микроорганизмов с типичной морфологией (ланцетовидных грамположительных диплококков — *Streptococcus pneumoniae*; слабо окрашенных грамотрицательных коккобацилл — *Haemophilus influenzae*) может служить ориентиром для выбора антибактериальной терапии. При подозрении на наличие микобактерии туберкулеза мазок окрашивают по Цилю-Нильсену, что позволяет идентифицировать тонкие прямые или изогнутые палочки, окрашенные в красный цвет [24–26].

Для проведения исследования образцы мокроты собирают утром натощак (3–5 мл) в стерильную емкость. Предварительно перед сбором материала пациента информируют о необходимости гигиенического туалета полости рта: чистка зубов и полоскание слабым раствором антисептика или кипяченой водой. Следует отметить, что для исследования необходим именно патологический секрет бронхиального дерева, отделяющийся при кашле. И поэтому при плохом его отхождении накануне вечером и утром перед забором рекомендуется прием отхаркивающих препаратов [26, 27].

При наличии жалоб на кашель больного необходимо направить к врачу-оториноларингологу для подтверждения или исключения патологии в области его компетенции [16, 17].

В настоящее время наблюдается рост роли лучевых методов обследования. Наличие симптома кашля является показанием к проведению рентгенологического исследования органов грудной клетки. Это связано с тем, что данный метод может сузить круг дальнейшего диагностического поиска, выделив ряд патологических процессов, или вовсе исключить поражение легочной ткани. Рентген грудной клетки выявляет очаговые и инфильтративные изменения в легочной ткани, объемные образования легких, плеврального выпота, средостения. Так, присутствие нечетко очерченных очагов затемнения может быть признаком пневмонии или туберкулеза [6, 10, 28].

В случае отсутствия на рентгенограмме органов грудной клетки признаков патологии следует диагностировать у пациента воспаление околоносовых пазух с помощью рентгенографии [16].

Рентгенография трахеи с функциональными пробами показана при наличии признаков, указывающих на трахеобронхиальную дискинезию [1, 3, 13].

При тяжелых и спорных случаях, когда необходимо более детально изучить вид и степень повреждения ткани легкого и средостения, выполняется компьютерная томография [3, 7, 8].

Наличие кашля у пациентов зачастую влечет за собой необходимость оценки функции внешнего дыхания. Для этого проводят спирометрическое исследование, позволяющее определить тип вентиляционных нарушений (обструктивный, рестриктивный). Так, для бронхиальной астмы и ХОБЛ вследствие сужения просвета бронхов характерно нарушение вентиляции по обструктивному типу, что сопровождается снижением объема форсированного выдоха за 1 секунду (ОФВ₁) и индекса Тиффно (ОФВ₁/ФЖЕЛ), но сохранением показателя функциональной жизненной емкости легких (ФЖЕЛ) в пределах нормы. А, например, интерстициальные заболевания легких и экссудативный плеврит сопровождаются рестриктивным типом вентиляционных нарушений, характеризующимся снижением

ФЖЕЛ и сохранением предельно допустимых значений ОФВ₁ и индекса Тиффно [26, 28, 29].

В случае выявления на спирометрии нарушения обструктивного типа необходимо проводить бронходилатационный тест для оценки обратимости бронхиальной обструкции. Данная методика позволяет дифференцировать бронхиальную астму от ХОБЛ. Для проведения теста используется β₂-агонист короткого действия в максимальной разовой дозе — салбутамол 400 мкг (4 дозы), с последующей оценкой через 15–30 мин бронходилатационного ответа. Тест положительный в случае прироста ОФВ₁ не менее чем на 200 мл и не менее чем на 12% по сравнению с исходным значением, что характерно для обратимой обструкции при бронхиальной астме. Напротив, при незначительном приросте или его отсутствии обструкция необратима, что соответствует ХОБЛ [12, 29, 30].

С целью диагностики кашля при аллергии следует определять уровень IgE в сыворотке крови, а также проводить аллергопробы с определенным антигеном [3, 18].

Кашель, а особенно продолжающийся более 4 нед, является абсолютным показанием к проведению диагностической бронхоскопии. Кроме этого, данное обследование проводится после выявления изменений на рентгенограмме и КТ (новообразования, инородные тела, полостные образования, увеличенные бронхопальмональные лимфатические узлы и др.). При диагностической фибробронхоскопии производится оценка состояния дыхательных путей, а также собирается ма-

териал для цитологического и бактериологического обследования. Если при проведении бронхоскопии обнаруживается новообразование в бронхах, то производят щипцовую и браш-биопсию. Трансбронхиальную биопсию применяют для исследования инфильтратов и диффузных заболеваний легочной ткани [7, 9, 20].

В случае отсутствия патологии на предыдущих этапах, а также при выявлении ряда жалоб, соответствующих гастроэзофагорезлюксной болезни, следует обследовать пациента путем 24-часовой рН-метрии и эзофагогастроскопии [1, 3, 13].

Заключение

Кашель — распространенный симптом, встречающийся при заболеваниях многих органов и систем: дыхательной, сердечно-сосудистой, пищеварительной, эндокринной, патологии ЛОР-органов, а также при психических расстройствах. Нередко кашель является единственным проявлением какого-либо заболевания/патологического состояния. В связи с этим терапия, направленная на устранение только симптома без уточнения этиологии, окажется неэффективной. Подробная клиническая характеристика проявлений кашля в комплексе с анамнезом, физикальными данными и результатами дополнительных лабораторно-инструментальных обследований значительно облегчает диагностический поиск, а следовательно, позволяет своевременно назначить адекватную терапию.

Список литературы

1. Зайцев А.А., Оковитый С.В., Мирошниченко Н.А. и др. Кашель: методические рекомендации для врачей. М.: ГВКГ им. Н.Н. Бурденко, 2021; 84 [Zaitsev A.A., Okovity S.V., Miroshnichenko N.A. et al. Cough: Methodological recommendations for doctors. Moscow: N.N. Burdenko State Medical University, 2021; 84 (In Russ.)].
2. Номоконова О.Ю. Классификационное диагностирование кашля. Перспективы науки и образования 2018; 1 (31): 251–256 [Nomoikonova O.Yu. Classification diagnosis of cough. Perspektivy nauki i obrazovaniya 2018; 1 (31): 251–256 (In Russ.)].
3. Чучалин А.Г., Абросимов В.Н. Кашель. М.: ГЭОТАР-Медиа, 2017: 152 [Chuchalin A.G., Abrosimov V.N. Kasha. Moscow: GEOTAR-Media, 2017: 152 (In Russ.)].
4. Синопальников А.И. Кашель. Фарматека 2021; 28 (10): 17–23 [Sinopalnikov A.I. Cough. Farmateka 2021; 28 (10): 17–23 (In Russ.)]. doi: 10.18565/pharmateca.2021.10.17-23.
5. Зайцев А.А. Кашель: по страницам международных рекомендаций. Эффективная фармакотерапия 2019; 15 (27): 38–49 [Zaitsev A.A. Cough: according to the pages of international recommendations. Effektivnaya farmakoterapiya 2019; 15 (27): 38–49 (In Russ.)]. doi: 10.33978/2307-3586-2019-15-27-38-48.
6. Орлова Н.В. Хронический кашель: дифференциальная диагностика и лечение. Медицинский совет 2020; (17): 124–131 [Orlova N.V. Chronic cough: differential diagnosis and treatment. Medicinskij sovet 2020; (17): 124–131 (In Russ.)]. doi: 10.21518/2079-701X-2020-17-124-131.
7. Зайцев А.А. Кашель: проблемы и решения. Практическая пульмонология 2020; 2: 78–86 [Zaitsev A.A. Cough: problems and solutions. Prakticheskaja pul'monologija 2020; 2: 78–86 (In Russ.)].
8. Kardos P., Dinh Q.T., Fuchs K.H. et al. German Respiratory Society guidelines for diagnosis and treatment of adults suffering from acute, subacute and chronic cough. Respir. Med. A-S. 2020; 170: 105939 doi: 10.1016/j.rmed.2020.105939
9. On P.C. Overview of chronic cough. Am. J. Manag. Care. 2022; 28 (9 Suppl.): 152–158 doi: 10.37765/ajmc.2022.89243.
10. Добрых В.А., Мамровская Т.П., Дьяченко О.А. и др. Синдром кашля (лекция). Дальневосточный медицинский журнал 2022; (2): 86–91 [Dobrikh V.A., Mamrovskaya T.P., Dyachenko O.A. et al. Cough syndrome (lecture). Dal'nevostochnyj medicinskij zhurnal 2022; (2): 86–91 (In Russ.)]. doi: 10.35177/1994-5191-2022-2-15.
11. Зайцев А.А., Оковитый С.В. Кашель: от основ к фармакотерапии. Consilium Medicum 2020; 22 (1): 72–77 [Zaitsev A.A., Okovity S.V. Cough: from basics to pharmacotherapy. Consilium Medicum 2020; 22 (1): 72–77 (In Russ.)]. doi: 10.26442/20751753.2020.11.200523.
12. Трухан Д.И., Багисшева Н.В. Дифференциальная диагностика и лечение кашля на этапе оказания первичной медико-санитарной помощи. Терапия 2018; 1 (19): 77–86 [Trukhan D.I., Bagisheva N.V. Differential diagnosis and treatment of cough at the stage of primary health care. Terapiya 2018; 1 (19): 77–86 (In Russ.)].

13. Морис А.Х., Миллквист Э., Биексиене К. и др. Рекомендации Европейского респираторного общества по диагностике и лечению хронического кашля у взрослых и детей. Пульмонология 2021; 31 (4): 418–438 [Morice A.H., Millqvist E., Biek-siene K. et al. Recommendations of the European Respiratory Society for the diagnosis and treatment of chronic cough in adults and children. Pul'monologija 2021; 31 (4): 418–438 (In Russ.)]. doi: 10.18093/0869-0189-2021-31-4-418-438.
14. Овсянников Е.С., Авдеев С.Н., Будневский А.В. и др. Диагностика кашля: настоящее и будущее. Туберкулез и болезни легких 2021; 99 (11): 56–65 [Ovsyannikov E.S., Avdeev S.N., Budnevsky A.V. et al. Diagnosis of cough: present and future. Tuberkulez i bolezni legkih 2021; 99 (11): 56–65 (In Russ.)]. doi: 10.21292/2075-1230-2021-99-11-56-64.
15. Шиленкова В.В. Кашель в практике оториноларинголога. Фармакология & Фармакотерапия 2022; (S1): 16–22 [Shilenkova V.V. Cough in the practice of an otorhinolaryngologist. Farmakologija & Farmakoterapija 2022; (S1): 16–22 (In Russ.)]. doi: 10.46393/27132129_2022_S_16.
16. Карпищенко С.А., Арустамян И.Г., Станчева О.А., Волчков Е.А. Постназальный синдром: клиническая картина, диагностика и лечение. Folia otorhinolaryngologiae et payhologiae respiratoriae 2022; 28 (3): 67–74 [Karpishchenko S.A., Arustamyam I.G., Stancheva O.A., Volchkov E.A. Postnasal syndrome: clinical picture, diagnosis and treatment. Folia otorhinolaryngologiae et payhologiae respiratoriae 2022; 28 (3): 67–74 (In Russ.)]. doi: 10.33848/folior123103825-2022-28-3-67-74.
17. Киселев В.В., Лукашевич М.Г. Кашель как проявление синдрома постназального затека. Российская ринология 2020; 28 (1): 10–14 [Kiselev V.V., Lukashevich M.G. Cough as a manifestation of postnasal congestion syndrome. Rossijskaja rinologija 2020; 28 (1): 10–14 (In Russ.)]. doi: 10.17116/rosrino20202801110.
18. Chung K.F., McGarvey L., Song W.J. et al. Cough hypersensitivity and chronic cough. Nat. Rev. Dis. Primers 2022; 8 (1): 45. doi: 10.1038/s41572-022-00370-w.
19. Старостина Л.С. Сухой кашель: диагностика и лечение. Педиатрия. Consilium Medicum 2019; (3): 82–86 [Starostina L.S. Dry cough: diagnosis and treatment. Pediatrics. Consilium Medicum 2019; (3): 82–86 (In Russ.)]. doi: 10.26442/26586630.2019.3.190635.
20. Будневский А.В., Овсянников Е.С., Шкатова Я.С. и др. Кашель: эволюция взглядов и современные подходы к объективной оценке. Тер. арх. 2019; 91 (3): 71–75 [Budnevsky A.V., Ovsyannikov E.S., Shkatova Ya.S. et al. Cough: the evolution of views and modern approaches to objective assessment. Ter. arch. 2019; 91 (3): 71–75 (In Russ.)]. doi: 10.26442/00403660.2019.03.000111.
21. Игнатова Г.Л., Антонова В.Н. Возможности лабораторных методов исследования в дифференциальной диагностике заболеваний дыхательных путей. РМЖ. Медицинское обозрение 2019; 3 (9-1): 14–17 [Ignatova G.L., Antonova V.N. The possibilities of laboratory research methods in the differential diagnosis of respiratory diseases. breast cancer. Medicinskoe obozrenie 2019; 3 (9-1): 14–17 (In Russ.)].
22. Авдеев С.Н., Айсанов З.Р., Белевский А.С. и др. Пути улучшения диагностики и лечения больных бронхиальной астмой врачами первичного звена. Пульмонология 2019; 29 (4): 457–467 [Avdeev S.N., Aisanov Z.R., Belevsky A.S. et al. Ways to improve the diagnosis and treatment of patients with bronchial asthma by primary care physicians. Pul'monologija 2019; 29 (4): 457–467 (In Russ.)]. doi: 10.18093/0869-0189-2019-29-4-457-467
23. Чуланов В.П., Горелов А.В., Малявин А.Г. и др. Острые респираторные вирусные инфекции (ОРВИ) у взрослых. М., 2021 [Chulanov V.P., Gorelov A.V., Malyavin A.G. et al. Acute respiratory viral infections (ARVI) in adults. Moscow, 2021 (In Russ.)].
24. Бородулин Б.Е., Бородулина Е.А., Еременко Е.П. Амбулаторная фтизиатрия. Учебное пособие. М.: КНОРУС, 2022; 420 [Borodulin B.E., Borodulina E.A., Eremenko E.P. Outpatient phthisiology. Textbook. Moscow: KNORUS, 2022; 420 (In Russ.)].
25. Бородулина Е.А., Инькова А.Т., Бородулин Б.Е. и др. Пути оптимизации выявления туберкулеза в пульмонологическом отделении. Туберкулез и болезни легких 2018; 96 (5): 22–26 [Borodulina E.A., Inkova A.T., Borodulin B.E. et al. Ways to optimize the detection of tuberculosis in the pulmonology department. Tuberkulez i bolezni legkih 2018; 96 (5): 22–26 (In Russ.)]. doi: 10.21292/2075-1230-2018-96-5-22-26.
26. Камельжанова Б.Т., Селедцов В.П., Зетов А.Ш. и др. Возможности методов исследования мокроты, бронхоальвеолярного лаважа и браш-биоптатов при патологии органов дыхания (литературный обзор). Наука о жизни и здоровье 2019; (3): 45–56 [Kamelzhanova B.T., Seledtsov V.P., Zetov A.Sh. et al. Possibilities of methods for the study of sputum, bronchoalveolar lavage and brush biopsies in respiratory pathology (literature review). Nauka o zhizni i zdorov'e 2019; (3): 45–56 (In Russ.)]. doi: 10.24411/2415-7414-2019-10036.
27. Лебеденко Т.И. Современные требования к сбору, хранению и транспортировке биологического материала (мокроты) для микробиологического исследования. Медсестра 2023; (1): 15–23 [Lebedenko T.I. Modern requirements for the collection, storage and transportation of biological material (sputum) for microbiological research. Medsestra 2023; (1): 15–23 (In Russ.)]. doi: 10.33920/med-05-2301-02.
28. Dicipinigitis P. Understanding the foundations of chronic cough. Am. J. Manag. Care. 2020; 26 (11 Suppl.): 232–238. doi: 10.37765/ajmc.2020.88514.
29. Tran B.B., Ditto A.M. Cough: A Practical and Multifaceted Approach to Diagnosis and Management. Med. Clin North Am. J. 2020; 104 (1): 45–59. doi: 10.1016/j.mcna.2019.08.011.
30. Davis J.A., Gudi K. Approach to the Patient with Cough. Med. Clin. North Am. J. 2021; 105 (1): 31–38 doi: 10.1016/j.mcna.2020.08.013.

Поступила в редакцию: 05.03.2023 г.

Сведения об авторах:

Бородулина Елена Александровна — доктор медицинских наук, профессор, заведующая кафедрой фтизиатрии и пульмонологии Самарского государственного медицинского университета; 443099, Самара, Пионерская ул., д. 48; e-mail: borodulinbe@yandex.ru; ORCID 0000-0002-3063-1538;

Катина Любовь Андреевна — ординатор кафедры фтизиатрии и пульмонологии Самарского государственного медицинского университета; 443099, г. Самара, Пионерская ул., д. 48; e-mail: Soldatova98@yandex.ru; ORCID 0009-0004-4227-4592;

Солдатова Светлана Викторовна — главный внештатный пульмонолог Министерства здравоохранения Самарской области по г. Тольятти, заместитель главного врача по медицинской части Тольяттинской городской клинической поликлиники № 3, врач-пульмонолог высшей квалификационной категории; 445032, Самарская обл., г. Тольятти, ул. Свердлова, д. 82; e-mail: s.soldatova1969@mail.ru; ORCID 0009-0005-6758-886X.

Количественные объемно-плотностные КТ-характеристики легких у детей: что считать нормой? (предварительный результат пилотного исследования)

А.В. Макарова¹, О.С. Маслак^{1,2}, И.А. Гарапач^{1,3}, А.Ю. Мушкин^{1,3}

¹Санкт-Петербургский научно-исследовательский институт фтизиопульмонологии

²Санкт-Петербургский государственный университет

³Первый Санкт-Петербургский государственный медицинский университет им. акад. И.П. Павлова

Quantitative volumetric and density CT-characteristics of lungs in children: what is to be the norm (preliminary results of a pilot study)

A. Makarova¹, O. Maslak^{1,2}, I. Garpach^{1,3}, A. Mushkin^{1,3}

¹St. Petersburg Research Institute of Phthisiopulmonology

²St. Petersburg State University

³Pavlov First St. Petersburg State Medical University

© Коллектив авторов, 2023 г.

Резюме

Функциональный и лучевой методы исследования органов дыхания позволяют получить количественные суммарные характеристики легочной ткани. В некоторых случаях встает вопрос о целесообразности дифференцированного изучения состояний правого и левого легкого у детей, особенно раннего возраста, при невозможности корректного выполнения функциональных методов обследования. **Цель исследования:** оценить возможность неинвазивного дифференцированного анализа объемов правого и левого легкого у детей, не имеющих патологии со стороны органов грудной клетки. **Материалы и методы.** Проведен ретроспективный анализ КТ орга-

нов грудной клетки 100 детей в возрасте от 5 мес до 18 лет, не имеющих установленных заболеваний органов грудной клетки и выявленной рентгенологической патологии, а также любых изменений структуры легких, в том числе артефактов от дыхания. Выполнена постпроцессинговая обработка КТ-исследований с расчетом абсолютных значений объема правого и левого легкого, суммарного объема легких при условии отсутствия КТ-признаков нарушения нормальной пневматизации каждого легкого. **Результаты.** Методом КТ-волюметрии получены усредненные значения объемов правого, левого и суммарного обоих легких в стандартных возрастных подгруппах периода детства. Абсолютные значения объема правого легкого

преобладают над левым, при этом в процессе роста эти различия однонаправленно меняются с уменьшением коэффициента асимметрии от 1,23 до 1,1. Суммарный коэффициент прироста объема левого легкого больше в сравнении с правым как по лимитирующим значениям, так и по средним. **Заключение.** Определение нормальных объемных характеристик легочной паренхимы правого и левого легкого у детей различных возрастных групп дополняет функциональные характеристики количественными показателями, которые могут быть использованы в качестве референсных, в том числе в случае невозможности проведения функциональных исследований, при исследованиях объемов легких при патологических состояниях, в том числе при оценке деформаций позвоночно-реберного комплекса.

Ключевые слова: объем легкого, компьютерная томография, синдром торакальной недостаточности, дети

Summary

Functional and radiation methods of respiratory organs' examination make it possible to obtain quantitative summarised characteristics of the lung tissue. In some cases, it may be advisable to differentially study the right and left lungs in children, especially at an early age when it is impossible to correctly perform functional examination methods. **The objective of the study:** to evaluate the possibility of non-invasive differentiated analysis of the volumes of the right and left lungs in children with no chest pathologies. **Materials and methods.** A retrospective analysis of volumetric CT of the chest organs

was carried out in 100 children aged 5 months to 18 years (divided into standard age groups) with no established diseases of the chest organs or identified radiological pathology. Post-processing manipulation of CT scans was performed with the calculation of the absolute values of the volume of the right and left lungs, total lung volume and tissue density for each lung, with further structural distribution (as a percentage of the total volume). Exclusion criteria included the presence of respiratory diseases, or any changes in the lung structure according to the results of CT, incl. breath artifacts. **Results.** The CT-volumetry method was used to obtain the average values of the volumes of the right, left and total volume of both lungs. The absolute values of the volume of the right lung dominated over the left. In the process of growth, these differences change unidirectionally, with a decrease in the asymmetry coefficient from 1.23 to 1.1. The total coefficient of volume gain for the left lung, in comparison with the right one, turns out to be larger both in limiting and average values. **Conclusion.** The conducted study of normal volume characteristics of the lung parenchyma using CT volumetry is one of the few demonstrations of lung volume in children of various age groups. The data obtained are the basic quantitative indicators of normal lung parenchyma in children, and can be used in comparison with studies of changes in lung volumes in various pathological conditions, including deformities of the spinal-rib complex.

Keywords: lung volume, CT scan, thoracic insufficiency syndrome, children

Введение

Оценка состояния легочной ткани у детей предполагает использование лучевого и функционального методов обследования, при этом рутинная практика анализа лучевых (рентгенологических, КТ) изображений паренхимы легких обычно включает их качественную интерпретацию. В последнее время все большее внимание уделяется их количественной оценке с применением методов КТ-анализа у взрослых при хронической обструктивной болезни легких (ХОБЛ) [1], скрининге рака легких [2], легочном фиброзе [3, 4] и бронхиальной астме [5]. Применение этих методов в педиатрической практике вызывает вопросы, так как трактовка должна учитывать продолжающийся рост ребенка, увеличение объемов легких, развитие легочной паренхимы и т.д. При этом известно, что количество альвеол у детей достигает характерных для взрослых значений только к 8 годам, после чего оно остается постоянным, несмотря на рост объема легочной ткани [6, 7].

Для функциональной оценки органов дыхания широко используют определение дыхательных объемов, показателей емкости легких, дыхательного сопротивления [8–11]. Ограничением для их использования служит возраст пациентов с невозможностью выполнения оптимального дыхательного маневра. Функциональные методы предполагают суммирование характеристик легочной ткани без дифференцирования состояний каждого легкого, в то время как возможность их отдельной оценки, в частности анализ объемных показателей, может играть важную роль у детей с тяжелыми заболеваниями каждого легкого, в том числе их пороками, а также при сочетанных аномалиях позвоночно-реберного комплекса, сопровождающихся синдромом торакальной недостаточности (TIS) — определение объема легочной паренхимы в пред- и послеоперационном обследовании у таких пациентов приобретает особую значимость [12].

Цель исследования

Цель исследования — оценить возможность неинвазивного дифференцированного анализа объемов

правого и левого легкого у детей без легочной патологии для дополнительной объективизации состояния дыхательной системы и ее возможного применения в педиатрической практике, особенно в детской хирургии и ортопедии.

Материалы и методы

Проведен ретроспективный анализ КТ органов грудной клетки 100 детей в возрасте от 5 мес до 18 лет, обследованных в ФГБУ «Санкт-Петербургский НИИ фтизиопульмонологии» Минздрава России за период с 2020 по 2023 г. Деление на возрастные подгруппы проведено в соответствии с классификацией детства Н.П. Гундобина: группа 1 — дети до 3 лет; группа 2 — дети от 4 до 7 лет включительно; группа 3 — дети от 8 до 12 лет включительно и группа 4 — подростки старше 13 лет. С целью сопоставимости групп набор проводили с последовательным достижением в каждой числа пациентов, равного 25.

Все пациенты были направлены на КТ-исследование органов грудной клетки в плановом порядке в связи со сведениями о контакте с больным туберкулезом или с подозрением на латентную туберкулезную инфекцию, высказанным на основании плановых иммуно-серологических исследований — РМ 2ТЕ, Диаскинтеста, IGRA-тестов.

Критерии включения в исследование:

- возраст детей младше 18 лет;
- выполнение КТ на одном и том же аппарате;
- для детей от 4 лет и старше — проведение исследования при самостоятельном дыхании с просьбой произвольной задержки на вдохе;

- отсутствие у ребенка каких-либо анамнестических указаний на заболевание легких;
- заключение врача — лучевого диагноста об отсутствии у ребенка по КТ любых изменений структуры легких, в том числе мешающих адекватной оценке пневматизации артефактов от дыхания;
- отсутствие при зональном картировании легких признаков эмфизематозности, гиповентиляции или ателектаза.

Критерии исключения:

- наличие любых известных или впервые установленных заболеваний легких — бронхиальной астмы, бронхолегочной дисплазии, пороков трахеобронхиального дерева, туберкулеза, пневмонии и т.д.;
- выявление по КТ любых интраторакальных изменений со стороны как легких, так и дыхательных путей, грудино-реберного каркаса или плевральной полости, которые могли бы повлиять на объемы и пневматизацию легочной ткани.

КТ выполняли на томографе Toshiba Aquilion One с постпроцессинговой обработкой изображений на станции Vitrea с помощью пакета программ Lung Density Analysis, позволяющего рассчитать абсолютное значение выделенного объема (в рамках нашего исследования — отдельно оценить объем правого и левого легкого) и показатели плотности ткани каждого легкого с построением их структурного (в процентах к общему объему) распределения, исключив объемы дыхательных путей — трахеи и главных бронхов. Структура каждого легкого может быть представлена в виде абсолютных объемных значений (мл³),

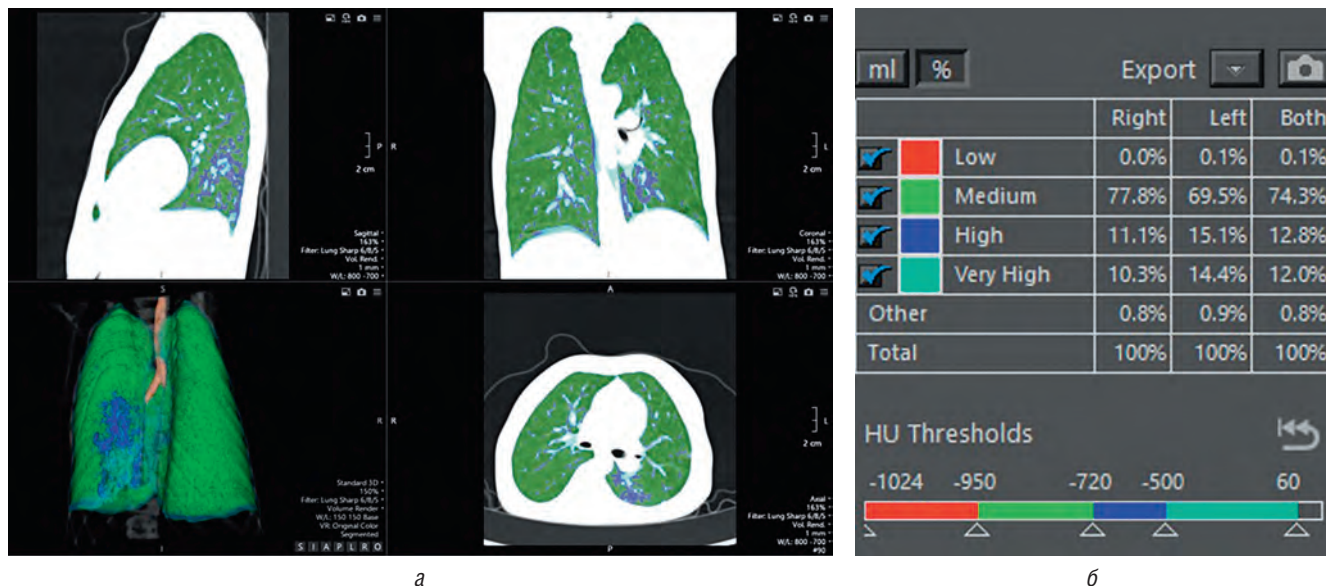

Рис. 1. Пример обработки КТ грудной клетки при помощи программы Lung Density Analysis. Разные цвета отражают различную плотность легочной ткани: зеленый соответствует нормальной вентиляции паренхимы, красный — повышенной пневматизации (эмфиземе), синий — зоне гиповентиляции, голубой — ателектазу и консолидации (а). В таблице представлено распределение зон вентиляции в процентном значении (б)

а также цветового и цифрового картирования с дифференциацией зон нормальной пневматизации, эмфиземы, гиповентиляции и ателектаза (рис. 1).

Исследование детей в возрасте до 3 лет (группа 1) чаще всего проводилось в условиях наркоза при спонтанном дыхании. Применение объемного метода, позволяющего получать КТ-срезы на протяжении 16 см за одну секунду, позволяет снизить вероятность дыхательных артефактов. Преимуществом данного метода является низкая лучевая нагрузка, сопоставимая с дозой, получаемой при флюорографии.

В рамках исследования в каждой возрастной группе изучены:

- объемы правого и левого легкого — отдельно, а также их суммарный объем (V_d , V_s , $V_d + V_s$ соответственно);
- определение отношения объемов правого и левого легкого на протяжении периода детства (коэффициент асимметрии $K_{ас} = V_d/V_s$);

- определение динамики изменения объемов легких между возрастными подгруппами (коэффициент прироста объемов легких = V_{n+1}/V_n , где n — возрастная подгруппа).

Учитывая пилотный характер и малый объем исследования, показатели оценивали в формате средних значений ($M \pm m$); статистическая оценка различий между подгруппами не проводилась; задача выявления половых и возрастных различий в целом и в рамках подгрупп на данном этапе не ставилась.

Результаты

Усредненные результаты дифференцированного исследования объемов правого, левого и суммарного обоих легких представлены в табл. 1.

Полученные данные позволяют отметить постоянное преобладание абсолютных значений объема правого легкого над левым, что *a priori* может

Таблица 1

Объемы легких у детей разных возрастных групп*

Возрастные подгруппы	Правое легкое		Левое легкое		Суммарный объем легких ($V_{\Sigma} = V_d + V_s$, мл)	Отношение $K_{ас} = V_d/V_s$
	абс. (V_d , мл)	отн. $V_d/(V_d + V_s)$ %	абс. (V_s , мл)	отн. $V_s/(V_d + V_s)$ %		
1	307±20	55,2	248±25	44,8	556±30	1,23
2	700±58	53,3	611±55	46,7	1311±114	1,14
3	1403±99	52,9	1247±88	47,1	2650±187	1,12
4	1918±119	52,5	1733±109	47,5	3651±227	1,10

* Усреднение по 25 КТ-исследованиям в каждой подгруппе.

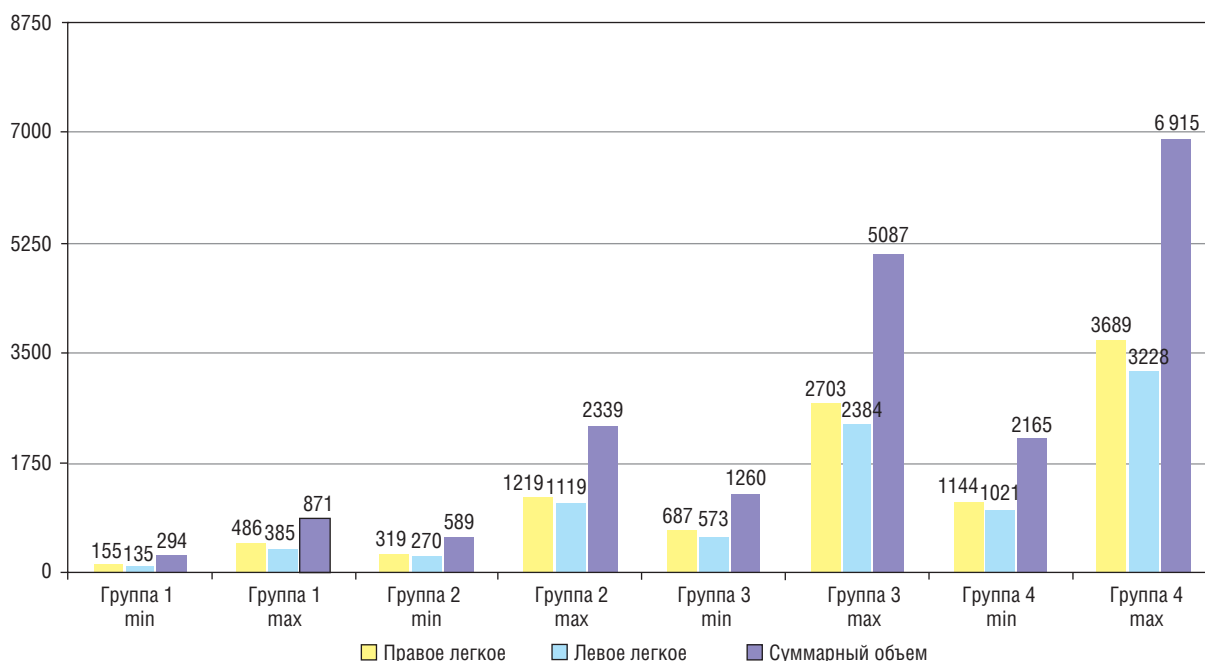


Рис. 2. Усредненные лимитирующие объемы легких у детей

Таблица 2

Динамика изменений коэффициента прироста объемов легких V_{n+1}/V_n

Коэффициент прироста объемов легких $K = V_{n+1}/V_n$	Оцениваемые показатели								
	правое легкое $V_{d_{n+1}}/V_{d_n}$			левое легкое $V_{s_{n+1}}/V_{s_n}$			суммарный $V_{\Sigma_{n+1}}/V_{\Sigma_n}$		
	min	max	ave	min	max	ave	min	max	ave
$V_{..2}/V_{..1}$	2,1	2,5	2,3	2,0	2,9	2,5	2,0	2,6	2,3
$V_{..3}/V_{..2}$	2,2	2,2	2,0	2,1	2,1	2,0	2,0	2,2	2,0
$V_{..4}/V_{..3}$	1,7	1,4	1,4	1,8	1,4	1,4	1,7	1,4	1,4
Суммарный $K = V_{..4}/V_{..1}$	7,4	7,6	6,2	7,6	8,4	7,0	7,3	7,9	6,5

Обозначения объемов соответствуют представленным в табл. 1. min — расчет по минимальному объему; max — расчет по максимальному объему; ave — расчет по среднему объему.

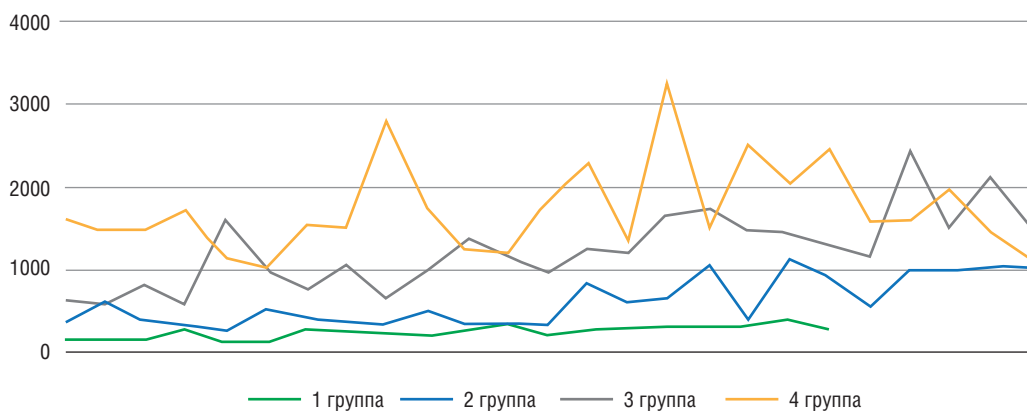


Рис. 3. Индивидуальные значения абсолютных суммарных объемов легких у детей разных возрастных групп

объясняться положением сердца. С другой стороны, в процессе роста эти различия однонаправленно меняются с уменьшением коэффициента асимметрии от 1,23 до 1,1.

На рис. 2 показаны колебания лимитирующих (минимального и максимального) значений объемов, рассчитанных как отдельно для правого и левого легкого, так и суммарно.

В процессе роста между периодами детства отмечается замедление коэффициента прироста объемов легких, происходящее с определенными различиями не только между правым и левым легким, но и по показателям лимитирующих значений объемов (табл. 2).

Данные таблицы свидетельствуют, что суммарный коэффициент прироста объема ($V_{..4}/V_{..1}$) для левого легкого в сравнении с правым оказывается большим как по лимитирующим значениям, так и по средним.

В свою очередь, рис. 3 иллюстрирует не только индивидуальные значения суммарных объемов легких у детей, но и нарастающую с возрастом амплитуду колебаний (различия между минимальным и максимальным объемом) этого показателя в подгруппах.

Обсуждение результатов

Современная оценка функционального состояния легких является частью рутинного обследования пациентов с патологией органов дыхательной системы. Как правило, она включает исследования функции внешнего дыхания (ФВД), а у младших детей или пациентов, не способных выполнять функциональные пробы, — метод импульсной осциллометрии. При этом размеры легочной ткани («объемы легких») оцениваются на основании именно функциональных, а не анатомических параметров, учитывая то, что прямой зависимости между этими характеристиками может и не быть.

Тем не менее определение анатомических размеров легких в педиатрической пульмонологии может иметь большое значение, а его роль может существенно увеличиваться при планировании оперативных вмешательств, прямо или косвенно направленных на изменение объемов грудной клетки.

Особое значение методы количественной оценки объемов легких могут приобретать в детской хирургии и ортопедии, где с момента выделения R. Campbell «синдрома торакальной недостаточности» (thoracic

insufficiency syndrome, TIS) используется определение объемов гемитораксов, оцениваемых как «пространство, доступное для легких» (англ. space available for lung, SAL), их асимметрия (индекс асимметрии SAL) рассматривается как один из объективных признаков тяжести скелетной аномалии [15, 16], а его динамика после операции — как один из методов оценки эффективности вмешательства на грудной клетке [17].

Исследования волюметрических характеристик легких у детей с деформациями позвоночника на основе КТ-изображений выполнялись в основном у подростков с идиопатическим сколиозом [12–14]. Несомненная ценность последних исследований, проведенных у пациентов с сочетанными пороками развития позвоночника и грудной клетки [18], состоит в постановке вопроса о целесообразности оценки анатомических размеров легких у детей с такими аномалиями и их сопоставлении с данными импульсной осциллометрии. Однако это исследование поставило и дополнительные вопросы, с которыми столкнулись и мы при похожем изучении аналогичной группы пациентов:

- Что считать референсными («нормативными») значениями анатомических объемов легких у детей? Характерно, что в освещающих эту тему единичных зарубежных публикациях, на которые ссылаются и последующие исследователи [12], расчет «нормальных» объемных показателей проводился у пациентов с *идиопатическим сколиозом* (!).
- Используемая коллегами методика виртуального моделирования бронхолегочной системы для КТ-волюметрии выглядит, с одной стороны, несколько сложной, с другой — не позволяющей оценить пневматизацию легочной ткани.

Представленный нами результат частично решает первый вопрос, а использование предустановленных программ Lung density analysis постпроцессинговой обработки КТ-изображений — второй, упрощая анализ как объемов легких, так и их пневматизации. При этом обнаруживаются некоторые закономерности, требующие отдельного внимания.

- Наибольший коэффициент прироста объемов легких отмечается между 1-й и 2-й возрастными группами, а увеличение абсолютных средних значений объемов легких — между 2-й и 3-й возрастными группами, что может быть связано и с наиболее активным ростом детей, и с более корректным выполнением ими исследования с задержкой на высоте вдоха [12].
- Полученные средние значения анатомических объемов легких коррелируют с результатами других немногочисленных исследований. При этом исследование объемов легких может быть

выполнено и при невозможности сотрудничества с детьми [12–14] ввиду их возраста или невозможности выполнения импульсной осциллометрии.

- Объем правого легкого на протяжении всего периода детства остается больше объема левого (в среднем на 12,4%), но в процессе роста это различие последовательно уменьшается при переходе к следующему возрастному периоду и к подростковому возрасту становится минимальным. Следует помнить, что у пациентов с деформациями грудной клетки это отношение может, а при синдроме TIS — должно существенно отличаться от показателей нормы, что позволяет и сам показатель асимметрии объемов рассматривать как дополнительный объективный критерий тяжести патологии легких.

Заключение

Немногочисленность исследований, посвященных изучению нормальных анатомических характеристик легочной паренхимы у детей в разных возрастных группах, позволяет любые из них считать базовыми для конкретных региональных популяций и использовать как дополнительный объективный показатель при количественных исследованиях. Несомненный интерес представляют как сопоставления этих данных между возрастными подгруппами, так и их изучение не только при аномалиях и заболеваниях самих легких, но и при их вторичных деформациях. При этом врожденная и приобретенная патология позвоночно-реберного комплекса может быть клинической группой, в которой такие исследования будут наиболее интересны.

Ограничение достоверности результатов

Проведенное пилотное исследование имеет объективные ограничения.

Ограниченное число наблюдений. По этическим соображениям у детей невозможны допустимые у взрослых лучевые обследования волонтеров [19, 20], поэтому нами изучены только архивные КТ грудной клетки детей, направленных на исследование по показаниям, требующим однозначного исключения внутригрудной патологии.

Показатели детей младшей возрастной группы не учитывают спонтанные движения грудной клетки, которые, однако, нивелируются скоростью исследования.

Часть исследований у младших детей проведена в условиях медикаментозной седации.

Результаты КТ-волюметрии не сопоставлены с возрастными показателями ФВД и росто-весовыми харак-

теристиками детей. При этом исключение любой, в том числе функциональной патологии легких являлось обязательным условием включения в исследование.

А *priori* анализу подвергнуты КТ исследования, проведенные с максимально естественной физиологической пневматизацией. Само понятие нормы

подразумевает отсутствие зон ее нарушения, оценка структурного зонирования легких при патологии грудной клетки и легких осталась за пределами настоящего исследования.

Источники финансирования. Исследование не имело финансовой поддержки

Список литературы

- Lynch D.A., Al-Qaisi M.A. Quantitative computed tomography in chronic obstructive pulmonary disease. *J. Thorac. Imaging* 2013; 28: 284–290. doi: 10.1097/RTI.0b013e318298733c.
- Mulshine J.L., Gierada D.S., Armato S.G. 3rd et al. Role of the Quantitative Imaging Biomarker Alliance in optimizing CT for the evaluation of lung cancer screen-detected nodules. *J. Am. Coll. Radiol.* 2015; 12: 390–395. doi: 10.1016/j.jacr.2014.12.003.
- Kim H.J., Brown M.S., Chong D. et al. Comparison of the quantitative CT imaging biomarkers of idiopathic pulmonary fibrosis at baseline and early change with an interval of 7 months. *Acad. Radiol.* 2015; 22: 70–80. doi: 10.1016/j.acra.2014.08.004.
- Matsuoka S., Yamashiro T., Matsushita S. et al. Quantitative CT evaluation in patients with combined pulmonary fibrosis and emphysema: correlation with pulmonary function. *Acad. Radiol.* 2015; 22: 626–631. doi: 10.1016/j.acra.2015.01.008. Epub 2015 Feb 27.
- Choi S., Hoffman E.A., Wenzel S.E. et al. Improved CT-based estimate of pulmonary gas trapping accounting for scanner and lung-volume variations in a multicenter asthmatic study. *J. Appl. Physiol.* 2014; 117: 593–603. doi: 10.1152/jappphysiol.00280.2014.
- Zeltner T.B., Burri P.H. The postnatal development and growth of the human lung. II. Morphology. *Respir. Physiol.* 1987; 67: 269–282.
- Hislop A., Wigglesworth J., Desai R. Alveolar development in the human fetus and infant. *Early Hum. Dev.* 1986; 13: 1–11.
- Каменева М.Ю., Черняк А.В., Айсанов З.Р., Авдеев С.Н., Бабак С.Л., Белевский А.С., Берестень Н.Ф., Калманова Е.Н., Малавин А.Г., Перельман Ю.М., Приходько А.Г., Стручков П.В., Чикина С.Ю., Чушкин М.И. Спирометрия: методическое руководство по проведению исследования и интерпретации результатов. *Пульмонология* 2023; 33 (3): 307–340 [Kameneva M.Yu., Cherniak A.V., Aisanov Z.R., Avdeev S.N., Babak S.L., Belevskiy A.S., Beresten N.F., Kalmanova E.N., Malayvin A.G., Perelman Ju.M., Prikhodko A.G., Struchkov P.V., Chikina S.Yu., Chushkin M.I. Spirometry: national guidelines for the testing and interpretation of results. *Pul'monologiya* 2023; 33 (3): 307–340 (In Russ.)]. doi: 10.18093/0869-0189-2023-33-3-307-340.
- Лукина О.Ф. Особенности исследования функции внешнего дыхания у детей и подростков. *Практическая пульмонология* 2017; 4: 39–44 [Lukina O.F. Pulmonary Function Tests in Children and Adolescents. *Prakticheskaya pul'monologiya* 2017; (4): 39–44 (In Russ.)].
- Desai U., Joshi J.M. Impulse oscillometry. *Adv. Respir. Med.* 2019; 87 (4): 235–238. doi: 10.5603/ARM.a2019.0039.
- Савушкина О.И., Черняк А.В., Крюков Е.В. Импульсная осциллометрия в диагностике нарушений механики дыхания при хронической обструктивной болезни легких. *Пульмонология* 2020; 30 (3): 285–294 [Savushkina O.I., Chernyak A.V., Kryukov E.V., Zaytsev A.A., Neklyudova G.V., Pashkova T.L. Impulse oscillometry in the diagnosis of respiratory mechanics defects in chronic obstructive pulmonary disease. *Pul'monologiya* 2020; 30 (3): 285–294 (In Russ.)]. doi: 10.18093/0869-0189-2020-30-3-285-294.
- Gollogly S., Smith J.T. et al. The Volume of Lung Parenchyma as a Function of Age: A Review of 1050 Normal CT Scans of the Chest With Three-Dimensional Volumetric Reconstruction of the Pulmonary System. *SPINE* 2004; 29 (18): 2061–2066. doi: 10.1097/01.brs.0000140779.22741.33.
- Sarwahi V., Sugarman E.P. et al. Scoliosis Surgery in Patients With Adolescent Idiopathic Scoliosis Does Not Alter Lung Volume: a 3-dimensional computed tomography-based study. *SPINE* 2014; 39; 6; E399–E405. doi: 10.1097/BRS.0000000000000203.
- Adam C.J., Cargill S.C. et al. Computed Tomographic-Based Volumetric Reconstruction of the Pulmonary System in Scoliosis Trends in Lung Volume and Lung Volume Asymmetry With Spinal Curve Severity. *J. Pediatr Orthop.* 2007; 27: 677–681. doi: 10.1097/BPO.0b013e318425ee.
- Campbell R.M.Jr., Smith M.D., Mayes T.C., Mangos J.A., Willey-Courand D.B., Kose N., Pinero R.F., Alder M.E., Duong H.L., Surber J.L. The characteristics of thoracic insufficiency syndrome associated with fused ribs and congenital scoliosis. *J. Bone Joint Surg Am.* 2003 Mar; 85 (3): 399–408. doi: 10.2106/00004623-200303000-00001.
- Рябых С.О., Ульрих Э.В. Возможности коррекции односторонней гипоплазии грудной клетки при деформациях позвоночника у детей с большой потенцией роста. *Гений ортопедии* 2011; 4: 44–48 [Riabykh S.O., Ulrich E.V. Possibilities of unilateral chest hypoplasia correction for the spine deformities in children with great growth potency. *Genij Ortopedii* 2011; 4: 44–48 (In Russ.)].
- Комолкин И.А., Мушкин А.Ю., Ульрих Э.В. Врожденные пороки развития грудной клетки: трехплоскостная модель, классификация и количественная оценка (новый подход к тактической систематизации патологии). *Медицинский альянс* 2019; 3: 57–66 [Komolkin I.A., Mushkin A.Yu., Ulrich E.V. Congenital malformations of the chest: 3D model, classification and quantification (new approach to tactical systematization of pathology). *Medicinskij al'yans* 2019; 3: 57–66 (In Russ.)]. doi: 10.36422/2307-6348-2019-7-3-57-65.
- Виссарионов С.В., Асадулаев М.С., Орлова Е.А., Тория В.Г., Картавенко К.А., Рыбинских Т.С., Мурашко Т.В., Хардииков М.А., Кокушин Д.Н. Оценка состояния респираторной системы у детей с врожденным сколиозом методом импульсной осциллометрии и компьютерной томографии (предварительные результаты). *Ортопедия, травматология и восстановительная хирургия детского возраста* 2022. Т. 10, № 1. С. 33–42 [Vissarionov S.V., Asadulaev M.S., Orlova E.A., Toriya V.G., Kartavenko K.A., Rybinskikh T.S., Murashko T.V., Khardikov M.A., Kokushin D.N. Assessment of the respiratory system in children with congenital scoliosis by impulse oscillometry and computed tomography (preliminary results). *Pediatric Traumatology, Orthopaedics and Reconstructive Surgery* 2022; 10 (1): 33–42 (In Russ.)]. doi: 10.17816/PTORS89978.

19. Shin J.M., Kim T.H. et al. The repeatability of computed tomography lung volume measurements: Comparisons in healthy subjects, patients with obstructive lung disease, and patients with restrictive lung disease. *Observational Study* 2017; Aug 10; 12 (8): e0182849. doi: 10.1371/journal.pone.0182849.
20. Nemes S.F., Molinari F. et al. Comparison of four software packages for CT lung volumetry in healthy individuals. *Comparative Study* 2015; Jun; 25 (6):1588–1597. doi: 10.1007/s00330-014-3557-3.

Поступила в редакцию: 21.08.2023 г.

Сведения об авторах:

Макарова Анна Валерьевна — врач-педиатр Санкт-Петербургского научно-исследовательского института фтизиопульмонологии; 191036, Санкт-Петербург, Лиговский пр., д. 2–4; e-mail: makarova_a09@mail.ru; ORCID 0000-0003-2253-2289;

Маслак Ольга Сергеевна — кандидат медицинских наук, врач-рентгенолог Санкт-Петербургского научно-исследовательского института фтизиопульмонологии; 191036, Санкт-Петербург, Лиговский пр., д. 2–4; ассистент кафедры госпитальной хирургии медицинского факультета Санкт-Петербургского государственного университета; 199034, Санкт-Петербург, Университетская наб., д. 7–9; e-mail: olga.maslak@me.com; ORCID 0000-0002-9202-8064;

Гарач Ирина Анатольевна — кандидат медицинских наук, заведующая отделением лучевой диагностики Санкт-Петербургского научно-исследовательского института фтизиопульмонологии; 191036, Санкт-Петербург, Лиговский пр., д. 2–4; доцент кафедры рентгенологии и радиационной медицины с рентгенологическим и радиологическим отделениями Первого Санкт-Петербургского государственного медицинского университета им. акад. И.П. Павлова; 197022, Санкт-Петербург, ул. Льва Толстого, д. 6–8; e-mail: garach-irina@mail.ru; ORCID 0000-0001-7175-3833;

Мушкин Александр Юрьевич — доктор медицинских наук, профессор, ведущий научный сотрудник, руководитель отдела вертебрологии, травматологии-ортопедии; руководитель клиники детской хирургии и ортопедии Санкт-Петербургского научно-исследовательского института фтизиопульмонологии; 191036, Санкт-Петербург, Лиговский пр., д. 2–4; профессор кафедры травматологии и ортопедии Первого Санкт-Петербургского государственного медицинского университета им. акад. И.П. Павлова; 197022, Санкт-Петербург, ул. Льва Толстого, д. 6–8; e-mail: ayumushkin@mail.ru; ORCID 0000-0002-1342-3278.

Латентная туберкулезная инфекция у молодых людей призывного возраста

В.В. Данцев¹, Д.А. Врабий², И.А. Божков³, Р.Д. Мучаидзе¹,
Б.В. Зарецкий¹, Г.С. Баласанянц¹

¹Военно-медицинская академия им. С.М. Кирова, Санкт-Петербург

²Противотуберкулезный диспансер № 5, Санкт-Петербург

³Северо-Западный государственный медицинский университет им. И.И. Мечникова, Санкт-Петербург

Latent tuberculosis infection in draft aged young men

V. Dantsev¹, D. Vrabyi², I. Bozhkov³, R. Muchaidze¹,
B. Zaretsky¹, G. Balasanians¹

¹Kirov Military Medical Academy, St. Petersburg

²TB Dispensary No. 5, St. Petersburg

³North-Western State Medical University named after I.I. Mechnikov, St. Petersburg

© Коллектив авторов, 2023 г.

Резюме

Целью исследования было изучение состояния латентной туберкулезной инфекции по результатам пробы с аллергеном туберкулезным рекомбинантным (АТР) у молодых людей 15–17 лет, состоящих на учете в противотуберкулезном диспансере, оценить влияние эпидемиологических и клинических признаков на характер иммунологической проб. У 96 подростков, наблюдавшихся в СПб ГБУЗ «Противотуберкулезный диспансер № 5» в 2017–2019 гг., выполнена иммунологическая проба с АТР. Подростки были разделены на две группы: основную группу составили 57 (59,4%) юношей, группу сравнения — 39 (40,6%) девушек. У юношей средний размер папулы при положительной реакции на пробу с АТР составил $9,25 \pm 6,5$ мм. У 15 (26,3%) юношей реакции были гиперергическими ($17,4 \pm 2,3$ мм), у 16 (28,1%) — выраженными положительными ($11,2 \pm 1,5$ мм), у 11 (19,3%) — умеренно выраженными ($6,5 \pm 1,4$ мм), у 4 (7,0%) — слабоположительными ($3,25 \pm 1,0$ мм), у 11 (19,3%) — отрицательными. В группе сравнения среднее значение пробы составило $9,8 \pm 7,3$ мм: результаты были гиперергическими ($17,3 \pm 3,4$ мм) — у 12 (30,8%) человек, выраженными положительными ($12,2 \pm 1,5$ мм) —

у 11 (28,2%), умеренно выраженными ($8,2 \pm 1,4$ мм) — у 4 (10,3%), со слабоположительной реакцией — у 0, с отрицательной — у 12 (30,8%). У 11 (19,3%) юношей, имевших хронические заболевания, реакции на пробу были гиперергическими (5 человек) и выраженными положительными (4 человек). 19 (33,3%) юношей и 17 (43,6%) девушек имели контакт с больными туберкулезом, у них реакции были преимущественно гиперергические. 12 (26,7%) юношей с положительными пробами росли в неполных семьях, среди них также преобладали лица с гиперергическими (3 человека) и выраженными положительными реакциями (6 человек). Юноши призывного возраста с латентной туберкулезной инфекцией должны стать группой особо тщательной диагностики и лечения ввиду их дальнейшего возможного призыва на военную службу.

Ключевые слова: туберкулез; молодые люди призывного возраста; латентная туберкулезная инфекция; подростки; кожная проба с аллергеном туберкулезным рекомбинантным; контакты; хронические сопутствующие заболевания

Summary

Evaluation of latent tuberculosis infection based on the results of skin test with a recombinant tuberculosis allergen (RTA) in men aged 15–17 linked to care at TB dispensary, and influence of epidemiological and clinical signs on immunological test intensity were studied. The results of RTA tests of 96 adolescents (main group — 57 (59.4%) young men, and comparison group — 39 (40.6%) girls) followed up at St Petersburg Tuberculosis Dispensary no. 5 from 2017 through 2019 were evaluated. In the main group the average size of RTA test was 9.25 ± 6.5 mm. 15 young men (26.3%) had hyperergic tests — 17.4 ± 2.3 ; 16 (28.1%) — pronounced positive (11.2 ± 1.5); 11 (19.3%) — moderately positive (6.5 ± 1.4); 4 (7.0%) — slightly positive (3.25 ± 1.0); and 11 (19.3%) — negative. For girls the mean value of the RTA tests was 9.8 ± 7.3 mm: hyperergic — 17.3 ± 3.4 (12; 30.8%) pronounced positive — 12.2 ± 1.5 (11; 28.2%), moderately

positive — 8.2 ± 1.4 (4; 10.3%); no slightly positive tests; negative tests — 12 (30.8%). 11 (19.3%) young men had chronic accompanying diseases and their tests were hyperergic (5) and pronounced positive (4). 19 (33.3%) young men and 17 (43.6%) girls had contact with TB patients: 12 (26.7%) young men grew up in single-parent families and these cases were with hyperergic and pronounced positive RTA tests. 9 girls had an incomplete family: 2 of them were with hyperergic, 5 — pronounced positive, 2 — moderately positive tests. Draft aged young men with latent tuberculosis infection should comprise a group of especially strict diagnostics and treatment in view of their further possible conscription into military service.

Keywords: tuberculosis; draft aged young men; latent tuberculosis infection; adolescents; skin test with recombinant tuberculous allergen; contacts; chronic accompanying diseases

Введение

Латентная туберкулезная инфекция (ЛТИ) согласно определению означает «состояние, при котором МБТ присутствуют в организме человека, обуславливая положительные реакции на иммунологические тесты, в том числе на аллергены туберкулезные, при отсутствии клинических и рентгенологических признаков заболевания туберкулезом» [1, 2].

В настоящее время, когда в нашей стране заболеваемость и смертность от туберкулеза ежегодно снижаются [3], выявление и проведение профилактических мероприятий в отношении лиц с ЛТИ становится одним из основных противотуберкулезных мероприятий, направленных на полную элиминацию туберкулезной инфекции [1, 4, 5]. При этом если при проведении массовых флюорографических обследований населения выявляют уже манифестные формы туберкулеза, пусть даже на ранней клинической стадии, то выявление ЛТИ дает возможность предотвратить развитие заболевания.

ЛТИ идентифицируется различными тестами, выполняемыми *in vitro* и *in vivo* [2, 4, 6–8]. В нашей стране разработан и внедрен в медицинскую практику тест с аллергеном туберкулезным рекомбинантным (АТР), который выполняется всем детям после 7 лет в качестве скрининга, а также некоторым категориям взрослого населения, составляющим группы риска по туберкулезу [9]. Эта проба включена в обязательный комплекс обследования в противотуберкулезных учреждениях [10].

Изучению пробы с АТР у детей и взрослых, инфицированных МБТ, посвящено множество отечественных работ [1, 4–6, 11–16]. Однако таких исследований в военной медицине немного. Так, В.Г. Карпущенко [17], исследуя развитие эпидемического процесса в организованных коллективах, показал, что использование пробы с АТР в очагах туберкулеза позволяет выявлять лиц, нуждающихся в углубленном обследовании и превентивном лечении.

Подростки, в том числе юноши призывного возраста, имеют высокий риск развития туберкулеза из-за особого состояния гормонального и иммунного статуса, поведенческих особенностей, различных социальных проблем. В настоящее время скрининг на туберкулез у юношей в период подготовки к военной службе ограничивается лишь выявлением больных методом лучевого обследования. Проведение иммунодиагностики туберкулеза, которая позволяет выявлять ЛТИ, не ограничивающую годность к военной службе, однако являющуюся важным фактором риска развития заболевания, и его своевременное и эффективное лечение может стать серьезным фактором в отношении проникновения туберкулезной инфекции в Вооруженные Силы.

Цель исследования

Целью исследования было оценить состояние ЛТИ по результатам кожной пробы с АТР у молодых людей 15–17 лет, состоящих на учете в противотуберкулезном диспансере, а также изучить влияние эпидемиологических и клинических факторов на результаты иммунологической пробы с АТР.

Материалы и методы

В качестве материала были изучены результаты реакции на пробу с АТР у подростков (15–17 лет), наблюдающихся в СПб ГБУЗ «Противотуберкулезный диспансер №5» в период с 2017 по 2019 г.

Проанализировано 96 амбулаторных карт подростков из групп с повышенным риском заболевания туберкулезом, средний возраст обследованных составил $16,0 \pm 0,8$ года. Все подростки были разделены на две группы. Основную группу составили 57 (59,4%) юношей, в качестве группы сравнения были изучены показатели пробы с АТР у 39 (40,6%) девушек. У юношей средний возраст составил $16,1 \pm 0,8$ года, у девушек — $16,0 \pm 0,7$ года.

У юношей средний размер поствакцинального знака БЦЖ составил $4,9 \pm 1,5$ мм, а у девушек $5,1 \pm 1,9$ мм. У 4 юношей и 5 девушек отсутствовали данные о вакцинации. В основной группе у двоих подростков при наличии сведений о вакцинации отмечали отсутствие поствакцинального знака.

Результаты кожных проб с АТР оценивали следующим образом [2]:

- отрицательная проба — при полном отсутствии инфильтрата и гиперемии или при наличии «уколочной реакции» до 2–3 мм (возможно в виде «синяка»);
- сомнительная — при наличии гиперемии любого размера без инфильтрата;
- положительная — при наличии инфильтрата (папулы) любого размера.

Положительные пробы подразделяли на:

- слабо выраженные — при наличии инфильтрата размером до 4 мм;
- умеренно выраженные — при размере инфильтрата 5–9 мм;
- выраженные — при размере инфильтрата 10–14 мм;
- гиперергические — при размере инфильтрата 15 мм и более, при везикуло-некротических изменениях и/или лимфангите, лимфадените независимо от размера инфильтрата.

Полученные показатели сопоставляли с эпидемиологическими и социальными факторами, общими показателями состояния здоровья подростков в обеих группах.

Эпидемиологический и социальный анамнез оценивали по следующим показателям:

- наличие контакта с больными туберкулезом;
- условия проживания (отдельная квартира/коммунальная квартира/общежитие/БОМЖ);
- образование (незаконченное среднее/среднее/среднее специальное);
- деятельность (учащийся школы/учащийся среднего специального учебного заведения/студент высшего учебного заведения);

- семья (полная/неполная);
- отягощенность эпидемического очага;
- вредные привычки: курение, алкоголизм, наркомания.

В качестве клинических факторов, которые могли бы влиять на результаты пробы с АТР, оценивалось наличие:

- частых респираторных инфекций;
- заболеваний ЛОР-органов;
- хронических сопутствующих заболеваний (ВИЧ-инфекция/сахарный диабет/ХНЗЛ/бронхиальная астма/вирусные гепатиты/ожирение);
- травм и последствий оперативных вмешательств;
- аллергических реакций.

В отношении фтизиатрического анамнеза следует отметить, что никто из подростков туберкулезом ранее не болел.

Статистическую обработку материала проводили с использованием программы SPSS v 21.0. Производили расчет средних величин (M) и средних ошибок (m): $M \pm m$. Различия между группами определялись с помощью расчета коэффициента Пирсона (χ^2). Различия в сравниваемых группах считали статистически значимыми при $p < 0,05$.

Результаты

У юношей средний размер папулы при положительной реакции на пробу с АТР составил $9,25 \pm 6,5$ мм (медиана 10,0, 95% ДИ 7,3–10,8). При этом у 15 (26,3%) человек основной группы реакции были гиперергическими, средний размер папулы составил $17,4 \pm 2,3$ мм. У 16 (28,1%) человек выявлены выраженные положительной реакции на пробу с АТР, средний размер папулы составил $11,2 \pm 1,5$ мм. У 11 (19,3%) человек имели место умеренно выраженные реакции, средний размер папулы — $6,5 \pm 1,4$ мм, у 4 (7,0%) человек — слабopоложительные реакции, папула — $3,25 \pm 1,0$ мм. Отрицательные результаты кожных проб с АТР были зафиксированы у 11 (19,3%) юношей, большинство из них наблюдались в противотуберкулезном диспансере в связи с наличием контактов по туберкулезу (рис. 1).

В группе сравнения средний размер папулы при положительной реакции на пробу с АТР значимо не отличался от показателей основной группы — $9,8 \pm 7,3$ мм (медиана 12,0, 95% ДИ 7,1–11,9), но в основной реакции были гиперергические — $17,3 \pm 3,4$ мм (12–30,8%) или выраженные положительные — $12,2 \pm 1,5$ мм (11–28,2%). Умеренно выраженные реакции зафиксированы у 4 (10,3%) девушек, средний размер папулы $8 \pm 1,4$ мм, лиц со слабopоложительными реакциями в группе не было. Отрицательные реакции

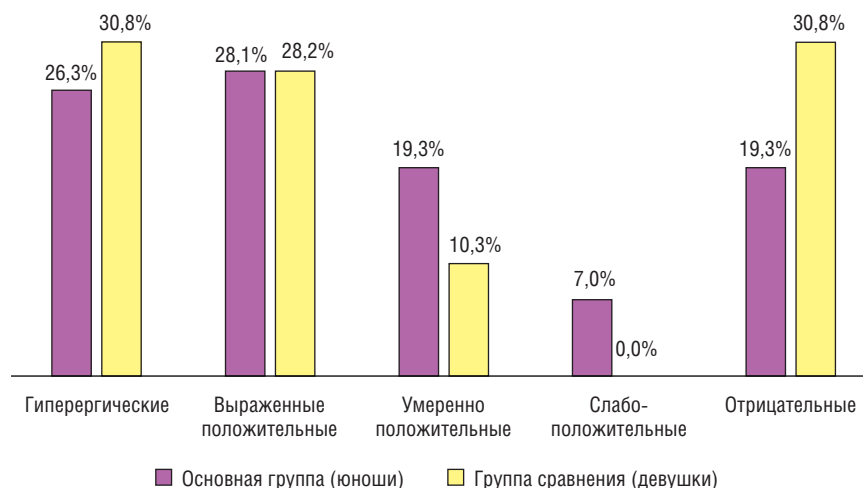


Рис. 1. Распределение результатов иммунологических проб с аллергеном туберкулезным рекомбинантным среди подростков с повышенным риском заболевания туберкулезом

на пробу имели место у 12 (30,8%) человек. Сопоставление результатов проб с АТР и частоты распределения проб по интенсивности не выявило достоверных различий между основной группой и группой сравнения ($p > 0,05$).

Сопоставление разнообразных клинических показателей и эпидемиологических факторов с результатами проб показало, что большинство признаков с одинаковой частотой документировали в обеих группах, различия между группами были недостоверны ($p > 0,05$).

Среди клинических признаков у лиц основной группы чаще всего отмечали наличие хронических сопутствующих заболеваний — 9 (15,8%) человек, 7 (12,3%) часто болели респираторными инфекционными заболеваниями, 7 (12,3%) имели заболевания ЛОР-органов, у 6 (10,5%) зафиксированы различные аллергические реакции. Если рассматривать частоту сочетаний этих же клинических признаков среди 45 юношей с положительными реакциями на пробу с АТР, то влияние неблагоприятных клинических признаков усиливалось. Каждый пятый подросток (9 из 45; 20,0%) основной группы с положительной реакцией на пробу с АТР имел хронические заболевания, при этом реакции у них были гиперергические (5) и выраженные положительные (4). Четверо из шести юношей с аллергическими реакциями имели гиперергические и выраженные положительные реакции на пробу с АТР. Таким образом, указанные клинические признаки, в целом нечасто диагностируемые у юношей с ЛТИ, возможно, влияют на формирование специфического иммунитета и специфической аллергии. Подтверждением этому служил тот факт, что среди подростков-юношей с отрицательными реакциями на пробу с АТР эти клинические признаки практически не выявлялись.

Среди 39 девушек различные заболевания были зарегистрированы несколько чаще: частые респираторные заболевания — у 7 (17,9%), патология ЛОР-органов — у 6 (15,4%), хронические сопутствующие заболевания — у 6 (15,4%), аллергические реакции — у 7 (17,9%) человек. Если же оценивать частоту выявления данных клинических признаков только среди 27 девушек с положительными пробами на АТР, то респираторные заболевания имели место в 4 (14,8%) случаях, патология ЛОР-органов — в 5 (18,5%), хронические сопутствующие заболевания — в 6 (22,2%), аллергия — в 6 (22,2%) случаях, то есть у девушек клиническое состояние в большей степени влияло на течение ЛТИ. Так же как в основной группе, такие пациентки чаще имели гиперергические (10 из 12; 83,3%) или выраженные положительные (7 из 11; 63,6%) реакции на пробу с АТР.

В основной группе треть подростков — 19 человек (33,3%) имели контакт по туберкулезу, чаще всего семейный: из них — 11 юношей относились к IV группе диспансерного учета (контакты), остальные 8 (17,8%) были взяты на учет в связи положительными реакциями на пробу с АТР, а впоследствии у них также был выявлен контакт с больными туберкулезом.

В группе сравнения наличие контакта было зарегистрировано всего у 17 (43,6%) пациенток: у 12 девушек с отрицательными результатами иммунологических проб наблюдались контакты, а среди пациенток с ЛТИ были выявлены еще 5 случаев контакта с близкими родственниками, больными туберкулезом, при этом у 4 из них реакции на пробу с АТР были гиперергическими.

Что касается других эпидемиологических факторов, то большинство из них никак не влияло на результат пробы с АТР, однако 12 (26,7%) из 45 юношей с положительными реакциями росли в неполных семьях,

и это были в основном пациенты с гиперергическими — 3 (25,0%) и выраженными положительными реакциями — 6 (50,0%). Контакт по туберкулезу выявлен только у одного из 12 человек данной категории. Остальные факторы мало сочетались с результатами иммунологических проб: 6 юношей получали среднее специальное образование, 2 проживали в коммунальных квартирах.

У девушек вклад неблагоприятных эпидемиологических факторов в развитие ЛТИ также был незначительным. Значимым, как и в основной группе, оказался признак «неполная семья» (9 из 27; 33,3%), при этом в 2 случаях имели место гиперергические, в 5 — выраженные положительные, в 2 — умеренно выраженные положительные реакции на пробу с АТР.

Курс превентивной терапии был назначен всем подросткам из обеих групп наблюдения. Среди 46 юношей с положительной реакцией на АТР его полноценно прошли только 12 человек, из 11 юношей с отрицательной реакцией на АТР — 2. Из 27 девушек с положительной реакцией на АТР превентивное лечение получили 11, из 12 девушек с отрицательной реакцией на АТР — 2. У остальных подростков зафиксирован отказ от профилактического приема препаратов. В период последующего динамического наблюдения никто из обследованных подростков туберкулезом не заболел.

Обсуждение результатов

Выявление ЛТИ принципиально изменило отношение к вопросам скрининга и химиопрофилактики туберкулеза среди подростков. По данным В.А. Аксеновой и соавт. [4], применение кожной пробы с АТР позволило не только выявлять минимальные изменения специфического характера, но и предотвращать их дальнейшее развитие.

Проведенное исследование показало, что в отношении подростков, в том числе лиц призывного возраста, в противотуберкулезных учреждениях осуществляется преимущественно профилактическое диспансерное наблюдение, и на учете находятся пациенты с повышенным риском заболевания туберкулезом. При этом доля юношей среди групп диспансерного наблюдения незначительно преобладает над долей девушек, что может быть обусловлено особенностями социального поведения лиц мужского пола. Эти данные совпадают с результатами исследований других авторов. В работах И.Б. Сотневой и соавт. [14] и Е.П. Шиловой и соавт. [15] отмечается, что основная часть детей, включая подростков, наблюдаются в противотуберкулезных учреждениях как пациенты с ЛТИ или контакты, то есть профилактически.

По результатам нашего исследования у большинства юношей с ЛТИ реакции на пробу с АТР (54,4%)

были гиперергическими или выраженными положительными. Аналогичные данные опубликованы и в других работах. Так, Е.Ю. Стасько [5] показала, что в Пензенской области, как и в Санкт-Петербурге, более чем у половины детей школьного возраста с ЛТИ, включая старшеклассников, зафиксированы гиперергические реакции на пробу с АТР. О.Д. Баронова и соавт. [11], изучая распространение ЛТИ среди близкой к лицам призывного возраста по возрасту группе — студентов высших учебных заведений в Ставропольском крае, подтвердили, что при выявлении ЛТИ преобладают гиперергические реакции на введение АТР.

В нашем исследовании между юношами и девушками не получено достоверных различий по распределению результатов пробы с АТР. Тем не менее обращает на себя внимание, что среди девушек слабо выраженные реакции на пробу отсутствуют, а выраженные и гиперергические пробы регистрируются чаще, чем у юношей, что может быть обусловлено морфофункциональными гендерными различиями.

Полученные нами данные имеют большое значение для сохранения здоровья юношей призывного возраста. Наличие положительных реакций на пробу с АТР дает основание утверждать, что в организме пациента имеет место активное развитие туберкулезного процесса, так как белки ESAT-6 и CFP-10 — основные антигены, используемые в тесте, экспрессируются только при наличии метаболизирующей популяции *M. tuberculosis* [18–20]. Гиперергические и выраженные положительные реакции на пробу с АТР отражают значительную интенсивность этого процесса.

Изучение влияния эпидемиологических, социальных и клинических признаков показало, что наибольшее влияние на выраженность реакции на пробу с АТР в обеих группах имеют наличие контакта с больным туберкулезом, воспитание в неполной семье, наличие хронических сопутствующих заболеваний и аллергических реакций. Безусловно, ввиду того, что численность групп была небольшой, пока рано считать выявленные признаки факторами риска развития ЛТИ в ее ярком проявлении, но игнорировать полученные данные также нельзя, так как и другие исследования указывают на аналогичные результаты.

Е.П. Шилова и соавт. [15] показали, что положительная проба с АТР подтверждает эпидемическое влияние контакта на развитие ЛТИ. Аналогичные данные приводят А.А. Шурыгин и соавт. [16], в работе которых показано, что 50% подростков, наблюдавшихся в диспансере, имели контакт с больными туберкулезом.

В работе Е.Ю. Стасько и соавт. [5] подчеркивается, что у лиц 8–14 лет при выявлении ЛТИ преобладают гиперергические реакции, а наиболее важным фактором риска является контакт с больным туберкулезом.

Е.С. Овсянкина и соавт. [13] в своей работе отмечают, что подростки из очагов туберкулезной инфекции — группа высокого риска развития туберкулеза, а наибольшее значение имеет семейный и близкородственный контакт. Л.А. Барышникова [12] и Е.Н. Долженко с соавт. [6] подчеркивают, что гиперергические реакции на пробу с АТР являются показанием к углубленному обследованию детей и подростков на туберкулез, включая компьютерную томографию органов грудной клетки и ультразвуковое исследование брюшной полости и забрюшинного пространства.

В исследовании А.А. Шурыгина и соавт. [16] обнаружено, что подростки с ЛТИ в половине случаев проживали в малообеспеченных семьях. В то же время большинство (87,5%) подростков не имело вредных привычек, табакокурение встречалось в 12,5% случаев. В нашем исследовании вредные привычки также фиксировали у подростков в единичных случаях.

Н.В. Золотова и соавт. [21], изучая социальные факторы риска в развитии инфицирования и заболевания туберкулезом у детей и подростков, выявили, что в семьях социального риска, к которым они отнесли неполные семьи, дети чаще болеют туберкулезом, причем подростки по сравнению с детьми чаще воспитывались в неполных семьях (64,0% против 45,1%, $p < 0,0\%$).

В отношении медицинских факторов риска по данным Е.С. Овсянкиной и соавт. [13] наличие сопутствующих, в первую очередь частых респираторных заболеваний, негативно влияет на частоту выявления ЛТИ.

Заключение

Проведенное исследование показало, что юноши призывного возраста с ЛТИ в более чем половине случаев имеют гиперергические или выраженные положительные реакции на пробу с АТР. Различий между группами по частоте выявления различных вариантов выраженности реакции на пробу с АТР не обнаружено, однако среди юношей распределение результатов иммунологической пробы было более равномерным. Контакт с больными туберкулезом, взросление в неполной семье, а также наличие хронических сопутствующих заболеваний и аллергии сочетается с более частой регистрацией ЛТИ, проявляющейся гиперергическими и выраженными положительными реакциями на пробу с АТР.

Лица призывного возраста, наблюдающиеся в противотуберкулезном диспансере по поводу ЛТИ, должны быть тщательно обследованы для исключения манифестных форм туберкулеза и обязательно пройти курс превентивного лечения.

Список литературы

1. Обновленное сводное руководство по программному ведению случаев латентной туберкулезной инфекции. Женева: Всемирная организация здравоохранения; 2018. [Latent tuberculosis infection: updated and consolidated guidelines for programmatic management. Geneva: World Health Organization; 2018 (In Russ.)]. <https://apps.who.int/iris/bitstream/handle/10665/312059/9789245550235-rus.pdf?ua=1>.
2. Клинические рекомендации «Латентная туберкулезная инфекция (ЛТИ) у детей» 2016: 44 [Clinical guidelines "Latent tuberculosis infection (LTI) in children" 2016: 44 (In Russ.)]. <http://roftb.ru/structure>.
3. Васильева И.А., Белиловский Е.М., Борисов С.Е., Стерликов С.А. Заболеваемость, смертность и распространенность как показатели бремени туберкулеза в регионах ВОЗ, странах мира и в Российской Федерации. Туберкулез и болезни легких 2017; 6: 9–21 [Vasilyeva I.A., Belilovsky E.M., Borisov S.E., Sterlikov S.A. Incidence, mortality and prevalence as indicators of the burden of tuberculosis in WHO regions, countries of the world and in the Russian Federation. Tuberkulez i bolezni legkikh 2017; 6: 9–21 (In Russ.)]. <https://doi.org/10.21292/2075-1230-2017-95-6-9-21>.
4. Аксенова В.А., Леви Д.Т., Александрова Н.В., Кудлай Д.А. Современное состояние вопроса заболеваемости детей туберкулезом, препараты для профилактики и диагностики инфекции. Биопрепараты. Профилактика, диагностика, лечение 2017; 17 (3): 145–151 [Aksenova V.A., Levi D.T., Aleksandrova N.V., Kudlai D.A. The current state of the issue of tuberculosis incidence in children, drugs for the prevention and diagnosis of infection. Biopreparations. Prevention, diagnosis, treatment 2017; 17 (3): 145–151 (In Russ.)]. <https://www.biopreparations.ru/jour/article/view/96/65>.
5. Стасько Е.Ю. Анализ применения кожной пробы с препаратом аллергеном туберкулезным рекомбинантным как скринингового метода обследования на туберкулезную инфекцию у детей старше 7 лет в Пензенской области в 2014–2016 гг. Туберкулез и болезни легких 2018; 96 (3): 29–34 [Stasko E.Yu. Analysis of the use of a skin test with a recombinant tuberculosis allergen preparation as a screening method for examination for tuberculosis infection in children over 7 years old in the Penza region in 2014–2016. Tuberkulez i bolezni legkikh 2018; 96 (3): 29–34 (In Russ.)]. doi: 10.21292/2075-1230-2018-96-3-29-34.
6. Долженко Е.Н., Шейкис Е.Г., Серегина И.В. Диагностические возможности аллергена туберкулезного рекомбинантного в скрининг-диагностике туберкулезной инфекции у детей подросткового возраста в Рязанской области. Туберкулез и болезни легких 2015; 6: 31–36 [Dolzhenko E.N., Sheikis E.G., Seregina I.V. Diagnostic possibilities of recombinant tuberculosis allergen in screening diagnostics of tuberculosis infection in adolescent children in the Ryazan region. Tuberkulez i bolezni legkikh 2015; 6: 31–36 (In Russ.)]. <https://www.tibl-journal.com/jour/article/view/539/540>.
7. Menzies T., Pai M., Comstock G. Meta-analysis: New tests for the diagnosis of latent tuberculosis infection: areas of uncertainty and recommendations for research march. Annals. Intern. Med. 2007; 146: 340–354. doi: 10.7326/0003-4819-146-5-200703060-00006.

8. Starshinova A., Zhuravlev V., Dvogaluk I., Pantelev A., Manina V., Zinchenko U., Istomina E., Pavlova M., Yablonskiy P.A. Comparison of Intradermal Test with Recombinant Tuberculosis Allergen (Diaskintest) with Other Immunologic Tests in the Diagnosis of Tuberculosis Infection. *Internat. J. Mycobacteriology* 2018; 7 (1): R32–R39. <https://www.ijmyco.org/text.asp?2018/7/1/32/226776>.
9. Приказ Минздрава России № 124н от 21.03.2017 г. «Об утверждении порядка и сроков проведения профилактических медицинских осмотров граждан в целях выявления туберкулеза» [Order of the Ministry of Health of Russia No. 124n. from 21.03. 2017 “On approval of the procedure and timing of preventive medical examinations of citizens in order to detect tuberculosis” (In Russ.)] <https://base.garant.ru/71688450>.
10. Приказ Минздрава России № 127н от 13.03.2019 г. «Об утверждении порядка диспансерного наблюдения за больными туберкулезом, лицами, находящимися или находившимися в контакте с источником туберкулеза, а также лицами с подозрением на туберкулез и излеченными от туберкулеза и признаниями утратившими силу пунктов 16–17 Порядка оказания медицинской помощи больным туберкулезом, утвержденного приказом Министерства здравоохранения РФ от 15 ноября 2012 г. № 932н» [Order of the Ministry of Health of Russia No. 127n dated March 13, 2019 “On approval of the procedure for dispensary observation of patients with tuberculosis, persons who are or have been in contact with a source of tuberculosis, as well as persons with suspected tuberculosis and cured of tuberculosis and declaring items invalid 16-17 of the Procedure for the provision of medical care to patients with tuberculosis, approved by order of the Ministry of Health of the Russian Federation of November 15, 2012 No. 932n” (In Russ.)]. http://www.consultant.ru/document/cons_doc_LAW_327333.
11. Баронова О.Д., Аксенова В.А., Клевно Н.И., Одинец В.С. Латентная туберкулезная инфекция среди студентов, обучающихся в высших учебных заведениях. *Туберкулез и болезни легких* 2020; 98 (3): 27–31 [Baronova O.D., Aksenova V.A., Klevno N.I., Odinets V.S. Latent tuberculosis infection among university students. *Tuberkulez i bolezni legkikh* 2020; 98 (3): 27–31 (In Russ.)]. <http://doi.org/10.21292/2075-1230-2020-98-3-27-31>.
12. Слогодкая Л.В., Синицын М.В., Кудлай Д.А. Возможности иммунологических тестов в диагностике латентной туберкулезной инфекции и туберкулеза. *Туберкулез и болезни легких* 2019; 11: 46–58 [Slogotskaya L.V., Sinitsyn M.V., Kudlay D.A. Potentialities of immunological tests in the diagnosis of latent tuberculosis infection and tuberculosis. *Tuberculosis and Lung Diseases* 2019; 11: 46–58 (In Russ.)]. <https://doi.org/10.21292/2075-1230-2019-97-11-46-58>.
13. Овсянкина Е.С., Панова Л.В., Полуэктова Ф.А., Хитева А.Ю., Виечелли Е.А. Актуальные проблемы туберкулеза у подростков из очагов туберкулезной инфекции. *Туберкулез и болезни легких* 2018; 96 (6): 17–20 [Ovsyankina E.S., Panova L.V., Poluektova F.A., Hiteva A.Yu., Viechelli E.A. Actual problems of tuberculosis in adolescents from foci of tuberculosis infection. *Tuberkulez i bolezni legkikh* 2018; 96 (6): 17–20 (In Russ.)]. <https://doi.org/10.21292/2075-1230-2018-96-6-17-20>.
14. Сотнева И.Б. Опыт применения аллерегена туберкулезного рекомбинантного для массового обследования на туберкулез детей и подростков в Нижегородской области. *Вопросы практической педиатрии* 2017; 11 (4): 43–48 [Sotneva I.B. Experience in the use of recombinant tuberculosis allergen for mass screening of children and adolescents for tuberculosis in the Nizhny Novgorod region. *Questions of practical pediatrics* 2017; 11 (4): 43–48 (In Russ.)]. doi: 10.20953/1817-7646-2016-4-9-17.
15. Шилова Е.П., Поддубная Л.В., Степченко И.М. Проявления туберкулезной инфекции у детей при положительной пробе с аллергеном туберкулезным рекомбинантным. *Туберкулез и болезни легких* 2019; 97 (8): 32–37 [Shilova E.P., Poddubnaya L.V., Stepchenko I.M. Manifestations of tuberculosis infection in children with a positive test with recombinant tuberculosis allergen. *Tuberkulez i bolezni legkikh* 2019; 97 (8): 32–37 (In Russ.)]. <http://doi.org/10.21292/2075-1230-2019-97-8-32-37>
16. Шурьгин А.А., Фурина Е.В., Немярых С.М., Дружинина Е.А. Методы выявления туберкулеза у подростков. *Туберкулез и болезни легких* 2018; 96 (6): 68–69 [Shurygin A.A., Furina E.V., Nemyatykh S.M., Druzhinina E.A. Methods for detecting tuberculosis in adolescents. *Tuberkulez i bolezni legkikh* 2018; 96 (6): 68–69 (In Russ.)]. <https://doi.org/10.21292/2075-1230-2018-96-6-68-69>.
17. Карпущенко В.Г., Кузин А.А., Данцев В.В., Свистунов С.А. Актуальные вопросы профилактики туберкулеза в военно-медицинских организациях. *Военно-медицинский журнал* 2017; 338 (1): 39–44 [Karpuschenko V.G., Kuzin A.A., Dantsev V.V., Svistunov S.A. Topical issues of tuberculosis prevention in military medical organizations. *Military Medical Journal* 2017; 338 (1): 39–44 (In Russ.)]. doi: <https://doi.org/10.17816/RMMJ73262>.
18. Mori T., Sakatani M., Yamagishi F. et al. Specific detection of tuberculosis infection: an interferon-γ-based assay using new antigens. *Am. J. Respir. Crit. Care Med.* 2004; 170: 59–64. <https://doi.org/10.1164/rccm.200402-1790C>.
19. Munk M., Arend S., Brock I. et al. Use of ESAT-6 and CFP-10 antigens for diagnosis of extrapulmonary tuberculosis. *J. Infect. Dis.* 2001; 183 (1): 175–176. doi: 10.1086/317663.
20. Vordermeier H., Chambers M., Cockle P. et al. Correlation of ESAT-6-specific gamma interferon production with pathology in cattle following *Mycobacterium bovis* BCG vaccination against experimental bovine tuberculosis. *Infect. Immun.* 2002; 70: 3026–3032. doi: 10.1128/IAI.70.6.3026-3032.2002.
21. Золотова Н.В., Ахтямова А.А., Овсянкина Е.С., Петракова И.Ю., Хитева А.Ю. Социальный портрет семей детей и подростков, больных туберкулезом органов дыхания. *Туберкулез и болезни легких* 2018; 96 (10): 23–29 [Zolotova N.V., Akhtyamova A.A., Ovsyankina E.S., Petrakova I.Yu., Hiteva A.Yu. Social portrait of families of children and adolescents with respiratory tuberculosis. *Tuberkulez i bolezni legkikh* 2018; 96 (10): 23–29 (In Russ.)]. doi: 10.21292/2075-1230-2018-96-10-23-29.

Поступила в редакцию: 05.06.2023 г.

Финансирование. Исследование не имело спонсорской поддержки.

Конфликт интересов. Авторы заявляют об отсутствии конфликта интересов.

Acknowledgments. The study did not have sponsorship.

Conflict of interests. The authors declare no conflict of interest.

Сведения об авторах:

Данцев Владимир Владимирович — доктор медицинских наук, доцент, заведующий кафедрой фтизиатрии Военно-медицинской академии им. С.М. Кирова; 194044, Санкт-Петербург, ул. Академика Лебедева, д. 6; e-mail: vladimirdancev@yandex.ru; ORCID 0000-0001-7530-6128;

Врабий Диана Анатольевна — заместитель главного врача по клинико-экспертной работе Противотуберкулезного диспансера № 5; 195067, Санкт-Петербург, Бестужевская ул., д. 48; e-mail: dianavraby@gmail.com; ORCID 0000-0001-7025-8703;

Божков Игорь Александрович — доктор медицинских наук, доцент, профессор кафедры семейной медицины Северо-Западного государственного медицинского университета им. И.И. Мечникова; 191015, Санкт-Петербург, ул. Кирочная, д. 41; e-mail: bozhkovsxhi@rambler.ru, ORCID 0000-0001-5586-9633;

Мучаидзе Рубен Девильевич — преподаватель кафедры фтизиатрии Военно-медицинской академии им. С.М. Кирова; 194044, Санкт-Петербург, ул. Академика Лебедева, д. 6; e-mail: rmuchaidze@yandex.ru; ORCID 0000-0001-1342-4310;

Зарецкий Борис Викторович — кандидат медицинских наук, доцент, доцент кафедры фтизиатрии Военно-медицинской академии им. С.М. Кирова; 194044, Санкт-Петербург, ул. Академика Лебедева, д. 6; e-mail: zaretskybv@gmail.com; ORCID 0000-0001-4973-8628;

Баласанянц Гоар Сисаковна — доктор медицинских наук профессор, профессор кафедры фтизиатрии Военно-медицинской академии им. С.М. Кирова; 194044, Санкт-Петербург, ул. Академика Лебедева, д. 6; e-mail: balasanjanz@mail.ru; ORCID 0000-0001-6709-6789.

**БРОСИТЬ КУРИТЬ
— ЭТО ПРОСТО!**

#ТЫ СИЛЬНЕЕ
МИНЗДРАВ
УТВЕРЖДАЕТ.

БЕСПЛАТНАЯ ПОМОЩЬ
в отказе от курения
8 800 200 0 200

**УЗНАЙ БОЛЬШЕ
КАК БЫТЬ ЗДОРОВЫМ**
www.takzdorovo.ru

на правах некоммерческой рекламы

Клинический случай лимфомы Ходжкина с поражением легкого

К.Ю. Самсонов¹, К.В. Поповская¹, А.В. Мордык¹,
А.Р. Ароян², Т.Л. Батищева², К.Н. Марчук¹

¹Омский государственный медицинский университет

²Клинический противотуберкулезный диспансер, Омск

A clinical case of pulmonary Hodgkin's lymphoma

K. Samsonov¹, K. Popovskaya¹, A. Mordyk¹,
A. Aroyan², T. Batishcheva², K. Marchuk¹

¹Omsk State Medical University

²Clinical anti-tuberculosis dispensary, Omsk

© Коллектив авторов, 2023 г.

Резюме

Продемонстрирован клинический случай болезни Ходжкина с поражением легких у пациента И., 27 лет, проявления которой были расценены как туберкулезный процесс. Пациент получал химиотерапию по III режиму, отрицательная динамика была расценена как множественная лекарственная устойчивость *M. tuberculosis* с последующей перерегистрацией на IV режим химиотерапии, на фоне которой также сохранялась отрицательная рентгенологическая динамика. *M. tuberculosis* и их генетические маркеры за время наблюдения пациента получены не были. Пациент представлен на врачебную комиссию, проконсультирован фтизиохирургом, рекомендовано диагностическое хирургическое вмешательство. Проведена видеоторакоскопия: комбинированная резекция S 2,6 правого легкого с гистологическим исследованием: нельзя исключить крупноклеточную анапластическую лимфому. Иммуногистохимическое исследование выявило иммуногистотип, характерный для лимфомы Ходжкина. Установлен диагноз: болезнь Ходжкина. На фоне химиотерапии достигнута положительная динамика.

Ключевые слова: туберкулез легких, лимфома, болезнь Ходжкина, дифференциальная диагностика

Summary

A clinical case of Hodgkin's disease with lung damage in patient I., 27 years old, the manifestations of which were regarded as a tuberculous process, is presented. The patient received chemotherapy according to regimen III, the negative dynamics was regarded as multidrug resistance of *M. tuberculosis*, followed by re-registration for chemotherapy regimen IV, negative radiological dynamics still persisting. For the period of patient's follow up, Mycobacteria and its genetic markers were not isolated. The patient was presented to the medical commission, consulted by a phthisiologist, and diagnostic surgery was recommended. Videothoracoscopy was performed: combined resection of S 2.6 of the right lung with histological examination: large cell anaplastic lymphoma could not be excluded. Immunohistochemical study revealed an immunohistotype characteristic of Hodgkin's lymphoma. Hodgkin's disease was diagnosed. Positive dynamics was achieved against the background of chemotherapy.

Keywords: pulmonary tuberculosis, lymphoma, Hodgkin's disease, differential diagnosis

Введение

Несмотря на арсенал современных методов диагностики туберкулеза, проблема дифференциальной диагностики туберкулеза и нетуберкулезных поражений легких зачастую препятствует точной постановке диагноза со своевременной начатой и проводимой в полном объеме терапией [1–5]. О лимфоме Ходжкина (ЛХ), первоначально названной болезнью Ходжкина, впервые стало известно в 1832 г. Лимфома Ходжкина представляет собой В-клеточную лимфому, состоящую из диспластических клеток, а именно Рид–Штернберга, на реактивном полиморфноклеточном воспалительном фоне. Клеточная популяция ЛХ включает такие клетки, как мононуклеарные клетки Ходжкина, многоядерные клетки Рид–Штернберга, лакунарные и мумифицированные клетки, а также LP-клетки. Патоморфологически ЛХ разделена на классическую ЛХ и нодулярную лимфоцитозную ЛХ. Гистологическими вариантами классической ЛХ являются нодулярный склероз, смешанно-клеточный вариант, классический вариант с большим количеством лимфоцитов, а также лимфоидное истощение. Все указанные виды классической ЛХ объединяет иммунофенотип клеточной популяции, а именно наличие CD30, CD15, PD-L1 и PAX-5, выявляемых иммуногистохимически [4, 6]. Из краткой характеристики ЛХ мы видим, что поражает она пре-

имущественно лимфатические узлы, на чем и основана ее классификация. Тем не менее в литературе неоднократно описывались случаи поражения легочной ткани при ЛХ. Изменения в легком при этом могут носить как первичный характер, так и могут быть следствием распространения патологического процесса из пораженного лимфатического узла. Дифференциальная диагностика затруднена из-за неспецифических проявлений заболевания, встречающихся как при других злокачественных новообразованиях в легких, так и при туберкулезе: лихорадка, утомляемость, необъяснимая потеря массы, кашель, одышка, схожая рентгенологическая картина (склонность к формированию очаговых, инфильтративных и полостных поражений) [7, 8].

Клинический пример

Больной И., 27 лет. Ранее туберкулезом не болел. Последняя флюорография до обращения за медицинской помощью была 2 года назад (без патологии, со слов пациента). Без видимых причин в октябре 2019 г. стали беспокоить слабость, потливость, повышение температуры тела до субфебрильных цифр, за медицинской помощью не обращался. Дальнейшее ухудшение самочувствия через 2 мес: нарастала слабость, повысилась температура тела до 38,2 °С,

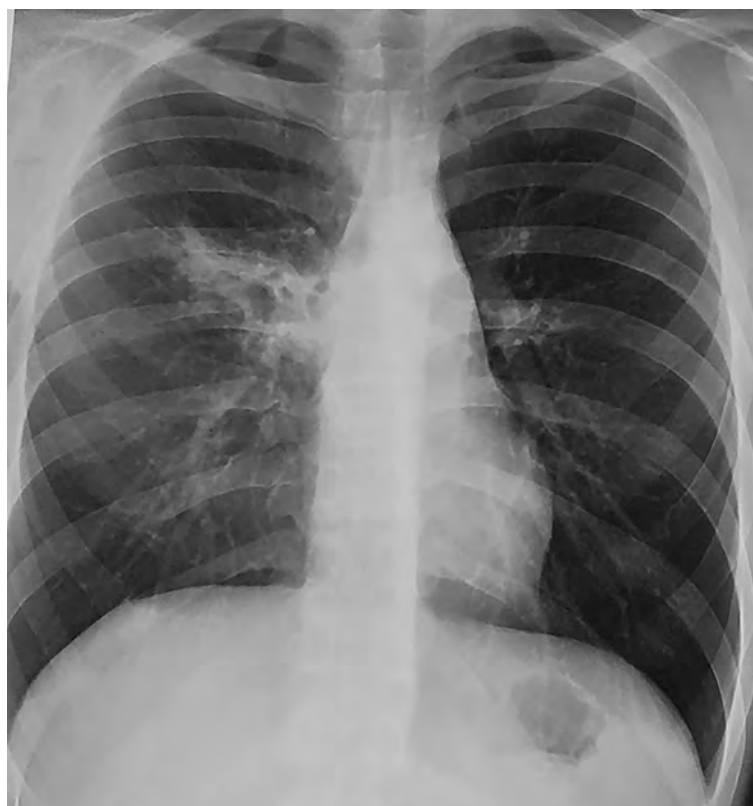

Рис. 1. Пациент И. Цифровая флюорография органов грудной полости. Описание в тексте

принимал различные нестероидные противовоспалительные препараты, без эффекта. 29 декабря 2019 г. обратился за медицинской помощью к участковому терапевту с жалобами на кровохарканье, слабость, повышение температура тела до 38,2 °С, снижение массы тела на 5 кг в течение одного месяца; при флюорографическом обследовании в день обращения выявлены изменения в верхней доле правого легкого. В S3 правого легкого на фоне усиленного и деформированного легочного рисунка определяются инфильтративные изменения легочной ткани. Корень легкого расширен, инфильтрирован. Изменения были расценены как проявления внебольничной пневмонии (рис. 1).

Пациент госпитализирован в БУЗОО «Городская клиническая больница № 1» в пульмонологическое отделение. Проведена мультиспиральная компьютерная томография органов грудной полости, результаты представлены на рис. 2.

В S3 правого легкого на фоне инфильтрации определяется множество полостей деструкции, соединенных между собой, общими размерами 84×60×40 мм,

в S6 правого легкого зона перибронхиальной инфильтрации с мелкими полостями распада, ретроостернально конгломерат лимфатических узлов 50×35 мм, единичные паратрахеальные лимфоузлы до 13 мм. Бронхи 1–3 порядка проходимы, не деформированы. Лимфатические узлы не увеличены.

Пациенту проводилась антибактериальная терапия: цефтриаксон 2,0 г, азитромицин 500 мг в течение 5 дней; ввиду сохранения лихорадки, увеличенной СОЭ и лейкоцитоза с преобладанием сегментоядерных и наличием палочкоядерных лейкоцитов в общем анализе крови была произведена смена антибактериальной терапии на ампициллин + сульбактам 1+0,5 г, левофлоксацин 500 мг в течение 10 дней. При контрольном рентгенологическом исследовании органов грудной полости от 15 января 2020 г. отрицательная динамика (увеличение инфильтрации и появление новых и увеличение прежних полостей, рис. 3).

Кислотоустойчивые микобактерии по результатам микроскопии мокроты выявлены не были. Пациент выписан из стационара и направлен на консультацию к фтизиатру по месту жительства. Представлен на вра-

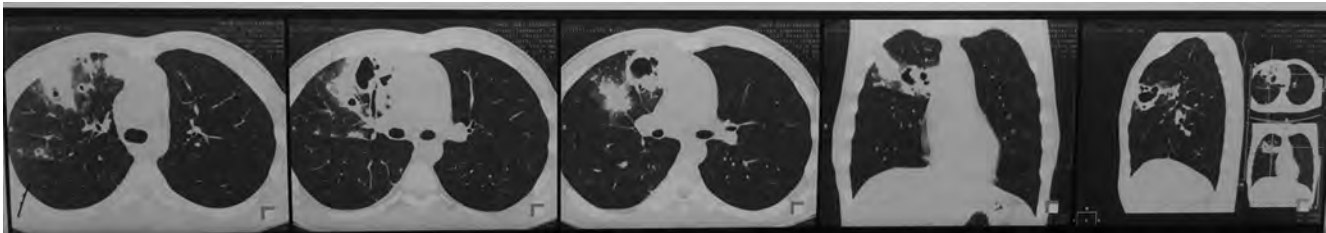


Рис. 2. Пациент И. Мультиспиральная компьютерная томография органов грудной полости. Описание в тексте

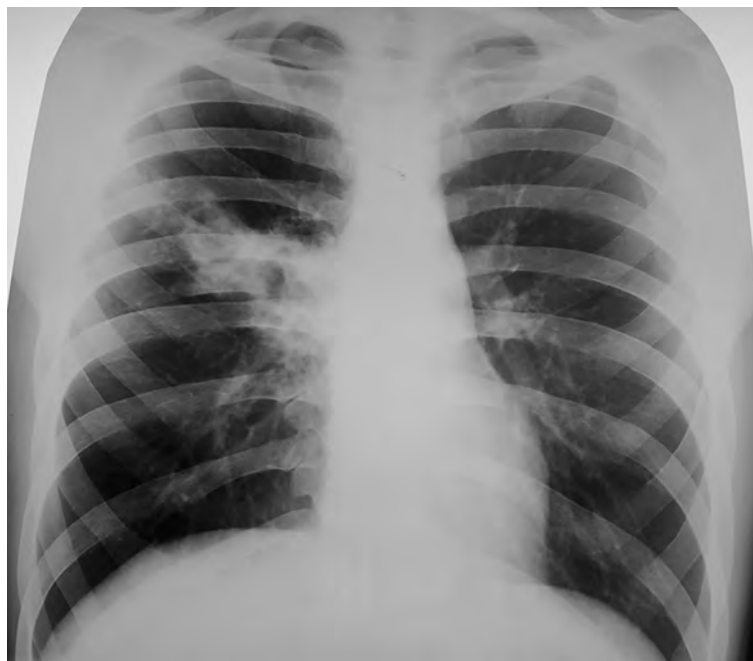


Рис. 3. Пациент И. Рентгенологический контроль от 15 января 2020 г. Описание в тексте

чебную комиссию 17 января 2020 г., установлен диагноз: инфильтративный туберкулез верхней доли правого легкого, фаза распада, МБТ(-), IA группа диспансерного учета. Госпитализирован в БУЗОО «Клинический противотуберкулезный диспансер» 18 января 2020 г. При поступлении предъявлял жалобы на слабость, повышение температуры тела до 38,0 °С, потливость. Объективный статус: рост 185 см, масса тела 63 кг. ИМТ 18,41 кг/м². Состояние удовлетворительное. Сознание ясное. Положение активное. Телосложение правильное, питание значительно пониженное, астенический тип конституции. Зев чистый. Язык обложен желтым налетом. Периферические лимфатические узлы не визуализируются, не пальпируются. Грудная клетка уплощена, в акте дыхания участвует равномерно. Притупление перкуторного тона над верхними отделами правого легкого. При аускультации дыхание везикулярное, выслушиваются единичные сухие хрипы над верхней долей правого легкого. ЧДД — 18 в минуту. Тоны сердца ритмичные, ясные. ЧСС — 86 в минуту. Артериальное давление — 110/70 мм рт.ст. Живот правильной формы, при пальпации безболезненный. Печень, селезенка не увеличены. Симптом поколачивания по поясничной области отрицателен с обеих сторон. Стул жидкий до 3–4 раз в сутки. Периферических отеков нет.

18 января 2020 г. выполнены лабораторные исследования. В общем анализе крови: гемоглобин — 104 г/л, эритроциты — $4,2 \times 10^{12}$ /л, тромбоциты —

320×10^9 /л, лейкоциты — $22,7 \times 10^9$ /л, СОЭ — 52 мм/ч, эозинофилы — 3%, сегментоядерные — 80%, лимфоциты — 10%, моноциты — 3%, палочкоядерные — 4%.

Биохимический анализ крови: общий белок — 66,2 г/л, глюкоза плазмы — 7,9, билирубин общий — 5,79 мкмоль/л, АЛТ — 26,9 ед./л, АСТ — 43,5 ед./л, креатинин — 101,5 ммоль/л, мочевины — 3,81. ПЦР мокроты: ДНК *M. tuberculosis* не обнаружена. ВИЧ — отрицательно. Проведена видеобронхоскопия, заключение: катаральный эндобронхит I степени. Роста микобактерий из смывов не обнаружено, атипичные клетки не обнаружены.

Проба Манту — папула 7 мм. Диаскинтест — отрицательно.

Пациент заочно осмотрен торакальным хирургом ФГБНУ «ЦНИИТ»: диагноз туберкулеза исключить нельзя, рекомендовано продолжить противотуберкулезную терапию и неспецифическую терапию. В связи с установленным врачебной комиссией диагнозом «инфильтративный туберкулез верхней доли правого легкого, фаза распада, МБТ(-), IA группа диспансерного учета» начата химиотерапия в рамках режима III интенсивной фазы до 60 доз. На фоне проводимой терапии сохраняется субфебрильная температура. При контроле общего анализа крови от 10 февраля 2020 г.: нарастание лейкоцитоза до $37,7 \times 10^9$ /л, СОЭ — 52 мм/ч, тромбоциты — 860×10^9 /л, гемоглобин — 86 г/л. Дополнительно к лечению назначены цефепим

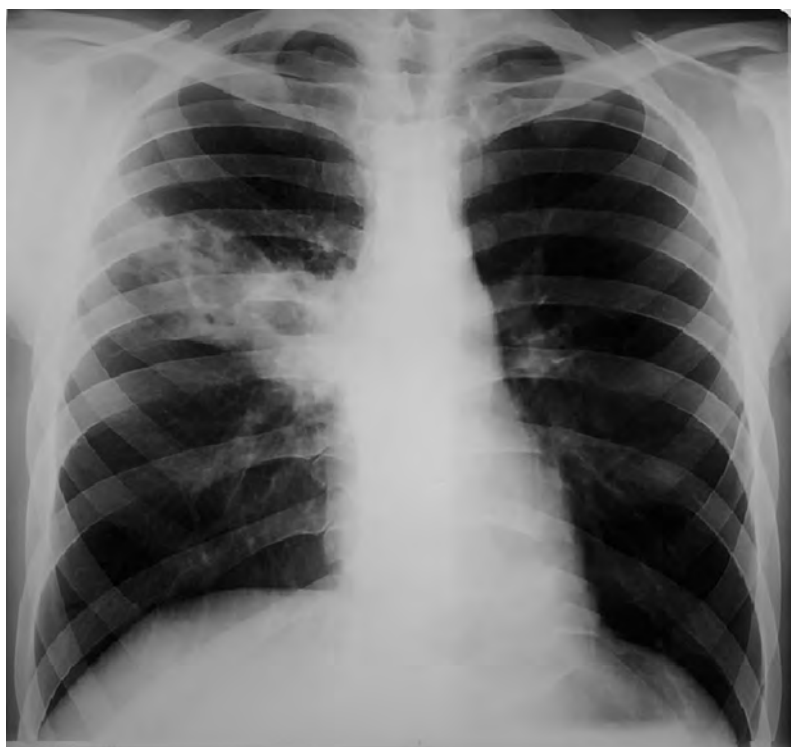

Рис. 4. Пациент И. Рентгенологический контроль от 16 февраля 2020 г. Описание в тексте

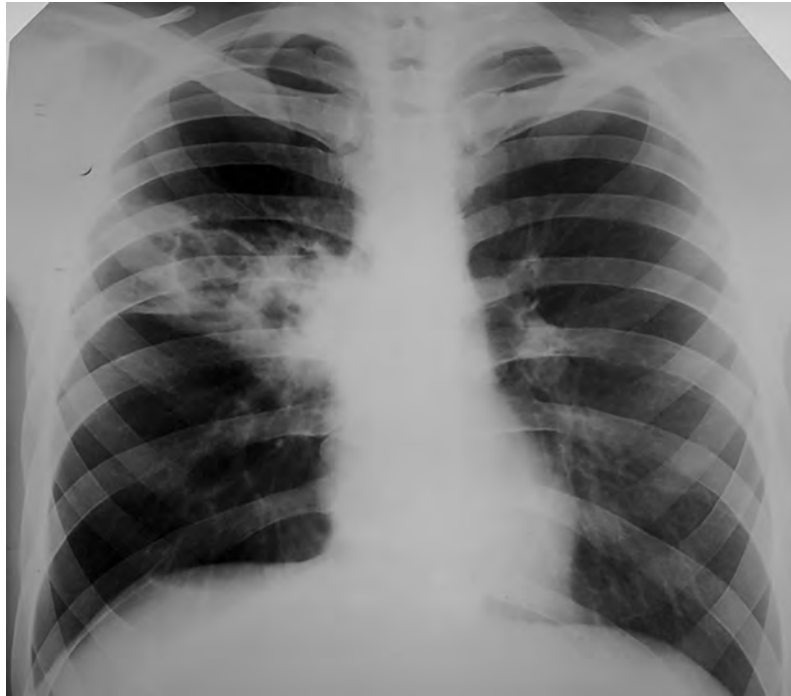

Рис. 5. Пациент И. Рентгенологический контроль от 26 марта 2020 г. Описание в тексте

2,0 г внутривенно 2 раза в день и метронидазол 500 мг внутрь 3 раза в день курсом на 10 дней.

На контрольной рентгенографии органов грудной полости от 16 февраля 2020 г. отрицательная динамика, результаты представлены на рис. 4.

В S3 правого легкого на фоне усиленного и деформированного легочного рисунка имеют место инфильтративные изменения легочной ткани с наличием полостей распада до 10–30 мм, перифокально сливные очаги. Корень легкого расширен, инфильтрирован.

В связи с высоким риском МЛУ (прогрессирование изменений в легких на фоне лечения по режиму III) решением врачебной комиссии с 21 февраля 2020 г. пациент был перерегистрирован на режим IV стандартный.

На фоне проводимой терапии по режиму IV самочувствие пациента незначительно улучшилось, сохранялась субфебрильная температура тела. На контрольном рентгенологическом обследовании от 26 марта 2020 г. отрицательная динамика (дальнейшее увеличение инфильтрации и полостей распада, результат представлен на рис. 5).

В связи с отрицательной рентгенологической динамикой на фоне лечения по IV режиму химиотерапии, а также для верификации диагноза решением врачебной комиссии в апреле 2020 г. больной направлен в ФГБУ «Новосибирский научно-исследовательский институт туберкулеза», где находился с 4 апреля по 19 апреля 2020 г. Проведена видеоторакоскопия, комбинированная резекция S2, S6 правого легкого.

Патогистологическое исследование, заключение: по морфологической картине нельзя исключить крупноклеточную анапластическую лимфому. Проведено иммуногистохимическое исследование, заключение: иммунофенотип атипичных клеток больше соответствует лимфоме Ходжкина. 21 апреля 2020 г. диагноз туберкулеза был снят. Начата химиотерапия, проведено 6 курсов индуктивной ПХТ: винкристин 6 мг, доксорубицин 100 мг, натулан 2,1 г, преднизолон 60 мг (первые четыре курса в течение 14 дней). В результате лечения выраженная положительная динамика.

Согласно имеющимся клиническим и лабораторно-инструментальным данным пациенту выставлен диагноз: болезнь Ходжкина с поражением легких; St: IVB; ПХТ 6. Клиническая группа II. Анемия средней степени тяжести.

Заключение

Первичное поражение паренхимы легкого при лимфогранулематозе встречается довольно редко. Однако ввиду схожести клинической и рентгенологической картины заболевания с туберкулезным поражением является необходимым проведение ранней гистологической верификации заболевания, особенно при наличии полостных образований в легких без выделения возбудителя туберкулеза.

Конфликт интересов. Авторы заявляют об отсутствии у них конфликта интересов.

Список литературы

1. Белова О.С., Комаров И.Г. Дифференциальная диагностика опухолевого поражения и туберкулеза легких: обзор. Современная онкология 2018; 20 (3): 56–61 [Belova O.S., Komarov I.G. Differential diagnosis of tumor lesions and pulmonary tuberculosis: review. *Sovremennaya onkologiya* 2018; 20 (3): 56–61 (In Russ.)]. doi: 10.26442/1815-1434_2018.3.56-61.
2. Карпина Н.Л., Асанов Р.Б., Шишкина Е.Р. Современный взгляд на диагностические ошибки при полостных образованиях в легких. Врч 2021; 32 (2): 32–37 [Karpina N.L., Asanov R.B., Shishkina E.R. A modern view of diagnostic errors in cavitary formations in the lungs. *Vrach* 2021; 32 (2): 32–37 (In Russ.)]. doi: 10.29296/25877305-2021-02-06
3. Карпина Н.Л. Особенности дифференциальной диагностики заболеваний легких с синдромом инфильтрации. Вестник Центрального научно-исследовательского института туберкулеза 2018; (1): 26–32 [Karpina N.L. Features of differential diagnosis of lung diseases with infiltration syndrome. *Vestnik Central'nogo nauchno-issledovatel'skogo instituta tuberkuleza* 2018; (1): 26–32 (In Russ.)]. doi: 10.20862/0042-4676-2018-99-5-259-263.
4. Banerjee A., Bhuller K., Sudhir R. et al. Diagnostic dilemma of Hodgkin's lymphoma versus tuberculosis: a case report and review of the literature. *Journal of medical case reports* 2021; 15 (1): 351. doi: 10.1186/s13256-021-02927-x.
5. Aliev V., Lepeha L., Krasnikova E., Smirnova T. et al. Mycobacterial non-tuberculosis infection in patients operated on for pulmonary tuberculosis. *European Respiratory Journal* 2020; 56: 1704. doi: 10.1183/13993003.congress-2020.1704.
6. Chiu W.C., Chen S.H., Chen B.J., Huang Y.L. et al. Primary pulmonary Hodgkin's lymphoma: A rare etiology mimicking pulmonary tuberculosis. *Pediatrics & Neonatology* 2021; 62 (5): 569–570. doi: 10.1016/j.pedneo.2021.03.017.
7. Русакова Л.И., Измайлова Т.В. Эпидемическая ситуация по туберкулезу в Российской Федерации. Болезни органов дыхания. Приложение к журналу *Consilium Medicum* 2019; (1): 9–12 [Rusakova L.I., Izmajlova T.V. Epidemic situation of tuberculosis in the Russian Federation. *Respiratory diseases. Prilozhenie k zhurnalu Consilium Medicum* 2019; (1): 9–12 (In Russ.)]. doi: 10.21292/2075-1230-2018-96-8-15-24.
8. Татаринцева М.П., Пузырёва Л.В., Мордык А.В., Руднева С.Н. Анализ заболеваемости туберкулезом в Омской области за 15-летний период. Сибирское медицинское обозрение 2018; 4 (112): 38–45 [Tatarinceva M.P., Puzryyova L.V., Mordyk A.V., Rudneva S.N. Analysis of tuberculosis incidence in the Omsk region over a 15-year period. *Sibirskoe medicinskoe obozrenie* 2018; 4 (112): 38–45 (In Russ.)]. doi: 10.20333/2500136-2018-4-38-45.

Поступила в редакцию: 15.03.2023 г.

Сведения об авторах:

Самсонов Кирилл Юрьевич — кандидат медицинских наук, ассистент кафедры фтизиатрии, пульмонологии и инфекционных болезней Омского государственного медицинского университета; 644099, Омская область, г. Омск, ул. Ленина, д. 12; e-mail: pablo-1911@mail.ru; ORCID 0000-0001-7029-812X;

Поповская Кристина Владиславовна — студентка VI курса педиатрического факультета Омского государственного медицинского университета; 644099, Омская область, г. Омск, ул. Ленина, д. 12; e-mail: christinapopovskaya@yandex.ru; ORCID 0000-0002-9820-6247;

Мордык Анна Владимировна — доктор медицинских наук, профессор, заведующая кафедрой фтизиатрии, пульмонологии и инфекционных болезней Омского государственного медицинского университета; 644099, Омская область, г. Омск, ул. Ленина, д. 12; e-mail: amordik@mail.ru; ORCID 0000-0001-6196-7256;

Ароян Анна Робертовна — заведующая отделением легочного туберкулеза № 1 Клинического противотуберкулезного диспансера; 644058, Омская область, г. Омск, ул. Целинная, д. 2; e-mail: anna.aroyan@yandex.ru; ORCID 0000-0002-3719-2240;

Батищева Татьяна Леонидовна — кандидат медицинских наук, заместитель главного врача по медицинской части Клинического противотуберкулезного диспансера; 644058, Омская область, г. Омск, ул. Целинная, д. 2; e-mail: tbatishcheva@mail.ru; ORCID 0000-0002-2002-9172;

Марчук Карина Николаевна — студентка VI курса лечебного факультета Омского государственного медицинского университета; 644099, Омская область, г. Омск, ул. Ленина, д. 12; e-mail: karina201012.marчук@yandex.ru; ORCID 0000-0001-5803-7808.

Клинический пример эффективного лечения пациента с сочетанием фиброзно-кавернозного туберкулеза и хронического аспергиллеза правого легкого

П.К. Яблонский^{1,2}, Е.А. Давыденкова¹, И.С. Серезвин¹, Г.Г. Кудряшов¹,
А.О. Аветисян¹, Е.А. Десятник³, Г.Р. Аванесян⁴

¹Санкт-Петербургский научно-исследовательский институт фтизиопульмонологии

²Санкт-Петербургский государственный университет

³Северо-Западный государственный медицинский университет им. И.И. Мечникова, Санкт-Петербург

⁴Санкт-Петербургский государственный педиатрический медицинский университет

Clinical example of effective treatment of a patient with a combination of fibrous-cavernous tuberculosis and chronic aspergillosis of the right lung

P. Yablonskiy^{1,2}, E. Davydenkova¹, I. Serezvin¹, G. Kudriashov¹,
A. Avetisyan¹, E. Desyatnik³, G. Avanesyan⁴

¹St. Petersburg State Research Institute of Phthisiopulmonology

²St. Petersburg State University

³North-Western State Medical University named after I.I. Mechnikov, St. Petersburg

⁴St. Petersburg State Pediatric Medical University

© Коллектив авторов, 2023 г.

Резюме

Введение. Сочетание деструктивного туберкулеза и хронического аспергиллеза легких по-прежнему остается актуальной и недостаточно изученной проблемой. Туберкулез органов дыхания является значимым фактором риска бронхолегочного аспергиллеза в 40–72% случаев. Современная стратегия лечения туберкулеза легких и бронхолегочного аспергиллеза регламентируется клиническими рекомендациями. Однако вопросы тактики хирургического лечения при осложненных формах сочетания активного туберкулеза и аспергиллеза легких требуют обсуждения и остаются актуальными в настоящее время.

Материалы и методы. Описан клинический случай комплексного лечения больной с сочетанием фиброзно-кавернозного туберкулеза и хронического аспергиллеза правого легкого. Пациентка С., 42 года, заболела инфильтративным туберкулезом правого легкого в августе 2008 г. На фоне 9-месячной противотуберкулезной химиотерапии по I режиму была излечена и в 2012 г. снята с диспансерного учета. В феврале 2018 г. наблюдался эпизод легочного кровотечения (объем 200 мл), остановленного консервативными методами. При дообследовании верифицирован рецидив туберкулеза в правом легком с формированием фиброзно-кавернозного поражения. На фоне

повторного 6-месячного курса лечения по I режиму динамики не получено, регулярно рецидивировало легочное кровотечение Ia степени. В сентябре 2018 г. пациентка госпитализирована в СПб НИИФ. При дообследовании выявлен хронический аспергиллез легких. Начата терапия вориконазолом, проведена коррекция проводимой противотуберкулезной терапии с учетом лекарственного взаимодействия. Выставлены показания к хирургическому лечению. **Результаты.** 25.09.2018 выполнена верхняя билобэктомия справа. Интраоперационных осложнений не было. Операция завершена дренированием плевральной полости двумя дренажами и послойным швом торакотомной раны. Послеоперационный период без осложнений. С целью коррекции объема гемиторакса был наложен искусственный пневмоперитонеум 1000 мл. Дренажи были удалены на 4-е и 5-е сутки после операции, операционная рана зажила первичным натяжением. Выписана на амбулаторное лечение на 10-е сутки. При контрольном обследовании через 5 лет данных за рецидив заболевания и поздние хирургические осложнения не получено. **Заключение.** Оказание медицинской помощи больным с сочетанием туберкулеза и аспергиллеза легких требуются организация полноценной первичной диагностики и маршрутизация пациентов в специализированный стационар. Комплексный подход к лечению позволяет достичь успешных результатов лечения при минимальных рисках.

Ключевые слова: хронический аспергиллез легких, туберкулез легких, посттуберкулезные полости, легочное кровотечение, хирургическое лечение

Summary

Introduction. The combination of destructive tuberculosis and chronic pulmonary aspergillosis remains a pressing and understudied problem. Respiratory tuberculosis is a significant risk factor for bronchopulmonary aspergillosis in 40–72% of cases. The current treatment strategy for pulmonary tuberculosis and bronchopulmonary aspergillosis is governed by clinical guidelines. However, the issues of surgical treatment tactics in complicated forms of the combination of active tuberculosis and pulmonary

aspergillosis require discussion and remain relevant at present. **Material and methods.** A clinical case of complex treatment of a patient with a combination of fibrous-cavernous tuberculosis and chronic aspergillosis of the right lung is described. Patient S., 42 years old, became ill with infiltrative tuberculosis of the right lung in August 2008. On the background of a 9-month anti-tuberculosis chemotherapy according to the I regimen she was cured and in 2012 was removed from the dispensary registration. In February 2018, an episode of pulmonary hemorrhage (volume 200 ml) occurred, and was stopped by conservative methods. At the follow-up examination, tuberculosis recurrence was verified in the right lung with the formation of fibrous-cavernous lesion. On the background of the repeated 6-month course of treatment according to the I regimen no dynamics was obtained, pulmonary hemorrhage of the Ia stage recurred regularly. In September 2018, the patient was hospitalized to SPb NIIF. Pre-examination revealed chronic pulmonary aspergillosis. Voriconazole therapy was started, and correction of the ongoing antituberculosis therapy was carried out, taking into account drug interaction. Surgical treatment was indicated. **Results.** On 09.25.2018, an upper bilobectomy was performed on the right side. There were no intraoperative complications. The operation was completed by draining the pleural cavity with two drains and suturing the thoracotomy wound. Postoperative period without complications. In order to correct the volume of hemithorax, an artificial pneumoperitoneum of 1000 ml was applied. The drains were removed on the 4th and 5th days after surgery, the surgical wound healed by primary tension. At the follow-up examination after five years, there was no evidence of disease recurrence or late surgical complications. **Conclusion.** Providing medical care to patients with a combination of tuberculosis and pulmonary aspergillosis requires the organization of full-fledged primary diagnosis and routing of patients to a specialized hospital. A complex approach to treatment allows for successful treatment outcomes with minimal risks.

Keywords: chronic pulmonary aspergillosis, pulmonary tuberculosis, post-tuberculous cavities, pulmonary hemorrhage, surgical treatment

Введение

Сочетание деструктивного туберкулеза и хронического аспергиллеза легких (ХАЛ) по-прежнему остается актуальной и недостаточно изученной проблемой. По данным литературы, туберкулез органов

дыхания является значимым фактором риска бронхолегочного аспергиллеза в 40–72% случаев [1]. Наиболее частый вариант сочетания этих двух заболеваний — контаминация остаточных посттуберкулезных полостей грибковой микрофлорой в течение 5 лет после заболевания, что встречается у 22% пациентов

с остаточными изменениями после перенесенного туберкулеза [2]. Другой более редкий вариант — развитие аспергиллемы в каверне у пациентов с активным туберкулезом легких [3–5].

Современная стратегия лечения как туберкулеза легких, так и бронхолегочного аспергиллеза регламентируется клиническими рекомендациями [2, 6, 7]. Так, при туберкулезе сохраняющаяся полость распада на фоне проводимого лечения служит признаком недостаточной эффективности проводимой терапии и поводом для операции. При аспергиллезе хирургический метод также играет важную роль и применяется в лечении пациентов не только с изолированным аспергиллезом легких (при простой аспергиллеме), но и в случаях осложненного хронического аспергиллеза, когда операция является методом выбора на фоне продолжающейся противогрибковой терапии.

Ряд публикаций показывает неудовлетворительные хирургические результаты лечения пациентов с аспергиллезом легких из-за высокой частоты послеоперационных осложнений (до 30%) в учреждениях общего торакального профиля, не имеющих опыта выполнения операций при инфекционных деструкциях легких. В последние годы по мере улучшения хирургической техники и накопления опыта исходы хирургического лечения стали существенно лучше [8–15].

Однако вопросы тактики хирургического лечения при осложненных формах сочетания активного туберкулеза и аспергиллеза легких требуют обсуждения и остаются актуальными в настоящее время [16].

Материалы и методы исследования

Пациентка 42 лет заболела инфильтративным туберкулезом правого легкого впервые в августе 2008 г. На фоне 9-месячной противотуберкулезной химиотерапии по I режиму с учетом сохраненной лекарственной чувствительности *Mycobacterium tuberculosis* (МБТ) пациентка была излечена от туберкулеза и в 2012 г. снята с диспансерного учета. В течение дальнейших шести лет у врачей не наблюдалась. В феврале 2018 г. в связи с эпизодом легочного кровотечения (объемом 200 мл) больная была экстренно госпитализирована в противотуберкулезный диспансер. Кровотечение остановлено консервативными методами. При дообследовании верифицирован рецидив туберкулеза в правом легком с формированием фиброзно-кавернозного поражения. На фоне повторного 6-месячного курса противотуберкулезной химиотерапии препаратами первого ряда динамики получено не было. При этом регулярно рецидивировало легочное кровотечение Ia степени (кровохарканье). В сентябре 2018 г. пациентка осмотрена торакальным хирургом и госпитализирована в Центр торакальной хирургии ФГБУ

«СПб НИИФ» Минздрава России для хирургического лечения.

При поступлении у пациентки сохранялись жалобы на малопродуктивный кашель с отхождением светлой слизистой мокроты в течение дня, одышку при привычной физической нагрузке (mMRC 2), боли в правой половине грудной клетки, усиливающиеся при глубоком дыхании. При объективном осмотре выявлено ослабление дыхания над правым легким и притупление перкуторного звука справа; в остальном — патологических изменений выявлено не было. Индекс массы тела составил 22,4 кг/м², индекс коморбидности Charlson составил III балла. Сопутствующая патология была представлена хронической обструктивной болезнью легких (ХОБЛ) среднетяжелого течения, вне обострения, GOLD II, риск обострений низкий, группа лечения А; рефлюкс-эзофагитом и хроническим гастритом вне обострения; хроническим вирусным гепатитом С, минимальной степени биохимической активности.

По результатам исследования мокроты методом люминесцентной микроскопии кислотоустойчивые микобактерии (КУМ) не выявлены. Методом полимеразной цепной реакции в реальном времени (ПЦР-РВ) ДНК *M. tuberculosis complex* не обнаружена. При посеве на неспецифическую микрофлору — рост нормальной микрофлоры верхних дыхательных путей.

При тестировании сердечно-сосудистой и дыхательной систем было подтверждено наличие достаточных кардиореспираторных резервов для выполнения

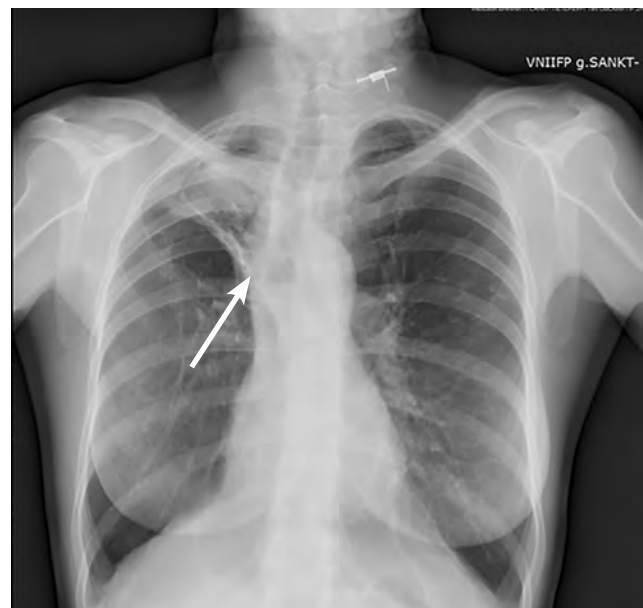


Рис. 1. Рентгенограмма органов грудной полости в прямой проекции от 06.09.2018 (при поступлении в хирургический стационар). В верхней доле правого легкого полость распада с мягкотканым компонентом (указана стрелкой)

резекции легкого: при эхокардиографии расчетное давление в легочной артерии было 26 мм рт.ст., фракция выброса (Simpson) — 65%; при спирометрии жизненная емкость легких (ЖЕЛ) в пределах нормы — 3,62 л/92,4% от должного, значительные нарушения проходимости дыхательных путей (объем форсированного выдоха за первую секунду — ОФВ₁, составлял 1,83 л/55,5% от должного, отношение ОФВ₁/ФЖЕЛ = 53,19%).

На обзорной рентгенограмме легких при поступлении определялась картина фиброзно-кавернозного туберкулеза легких с наличием секвестра в каверне в заднем сегменте верхней доли правого легкого (рис. 1).

При спиральной компьютерной томографии органов грудной полости (СКТ ОГК) были выявлены: правосторонний плевропневмофиброз с уменьшением объема верхней доли, множественными плеврале-

гочными спайками и смешанными бронхоэктазами; во втором сегменте правого легкого определялась каверна 61×37×26 мм с толщиной стенок 4 мм, полость ее выполнял секвестр 21×56×28 мм, мягкотканной плотности; средняя доля правого легкого находилась в состоянии фиброателектаза; в остальных отделах правого легкого и в нижней доле левого легкого определялись немногочисленные перибронхиальные плотные кальцинированные очаги (рис. 2).

С целью уточнения функции правого легкого выполнена перфузионная сцинтиграфия (с радиофармацевтическим препаратом 99m-Tc-MMA, «Макротех»). При этом выявлено резкое снижение капиллярного кровотока в правом легком с практическим его отсутствием в верхней трети и средних отделах; суммарный кровотоки в правом легком составил 30,3%, в левом легком — 69,7% (рис. 3).

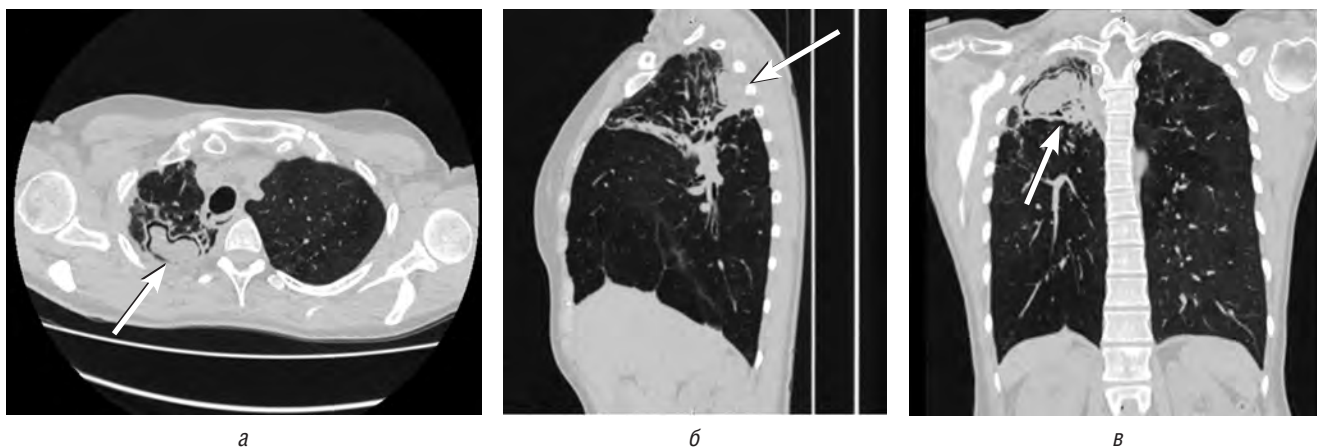


Рис. 2. СКТ ОГК от 10.09.2018. Картина фиброзно-кавернозного туберкулеза правого легкого, в S2 правого легкого полость с мягкотканым компонентом (указана стрелками): *а* — аксиальная; *б* — коронарная; *в* — сагиттальная плоскость

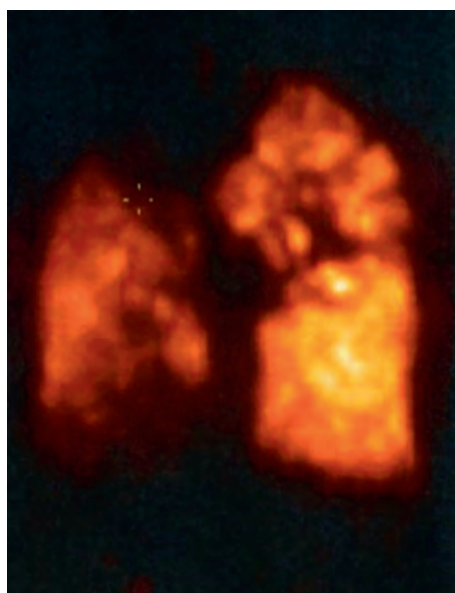


Рис. 3. Перфузионная сцинтиграфия легких, прямая реконструкция

В связи с типичной рентгенологической картиной пациентка была дообследована на наличие микотической инфекции. При бронхоскопии выявлены признаки двустороннего диффузного катарального эндобронхита на фоне атрофии слизистой оболочки трахеобронхиального дерева. По результатам анализа промывных вод из бронхов (из 2 сегментарного бронха справа) методом люминесцентной бактериоскопии кислотоустойчивые микроорганизмы не выявлены, методом ПЦР-РВ ДНК *M. tuberculosis complex* не обнаружена. При микроскопии обнаружены элементы истинного септированного мицелия микромицетов, ветвящегося под острым углом. При посеве выделена культура грибов *Aspergillus fumigatus* с сохраненной чувствительностью к противогрибковым препаратам. По данным серологического исследования смывов из бронхов: антиген *Aspergillus* (галактоманнан) положительный, индекс оптической плотности составил 6,0 (положительный). Тест на специфический *A. fumigatus* IgG в сыворотке крови также положительный — 1:400 (норма <1:100).

Таким образом, у пациентки верифицировано сочетание фиброзно-кавернозного туберкулеза и аспергиллеза легких. Больную обсудили на консилиуме — принято решение о необходимости хирургического лечения на фоне антимикотической терапии.

Предоперационный курс антимикотической терапии составил 2 нед (вориконазол 800 мг в сутки, затем — 400 мг в сутки). В связи с невозможностью одновременного применения вориконазола и рифампицина схема противотуберкулезной химиотерапии была скорректирована: рифампицин был заменен на левофлоксацин.

Результаты

25.09.2018 выполнена верхняя билобэктомия справа (П.К. Яблонский). Особенностью была тотальная облитерация плевральной полости. Наиболее плотный рубцовый процесс отмечался в верхушке плевральной полости, что потребовало выделения легкого в экстраплевральном слое. Эта методика позволила безопасно выделить легкое без вскрытия субплевральной каверны. По результатам ревизии определялись немногочисленные кальцинированные очаги в нижней доле правого легкого. Элементы корня верхней и средней доли с техническими сложностями были выделены из рубцовых тканей, обработаны и пересечены отдельно по стандартной методике с применением сшивающих аппаратов. После удаления препарата отмечено умеренное несоответствие объема оставшихся отделов легкого пространству правой

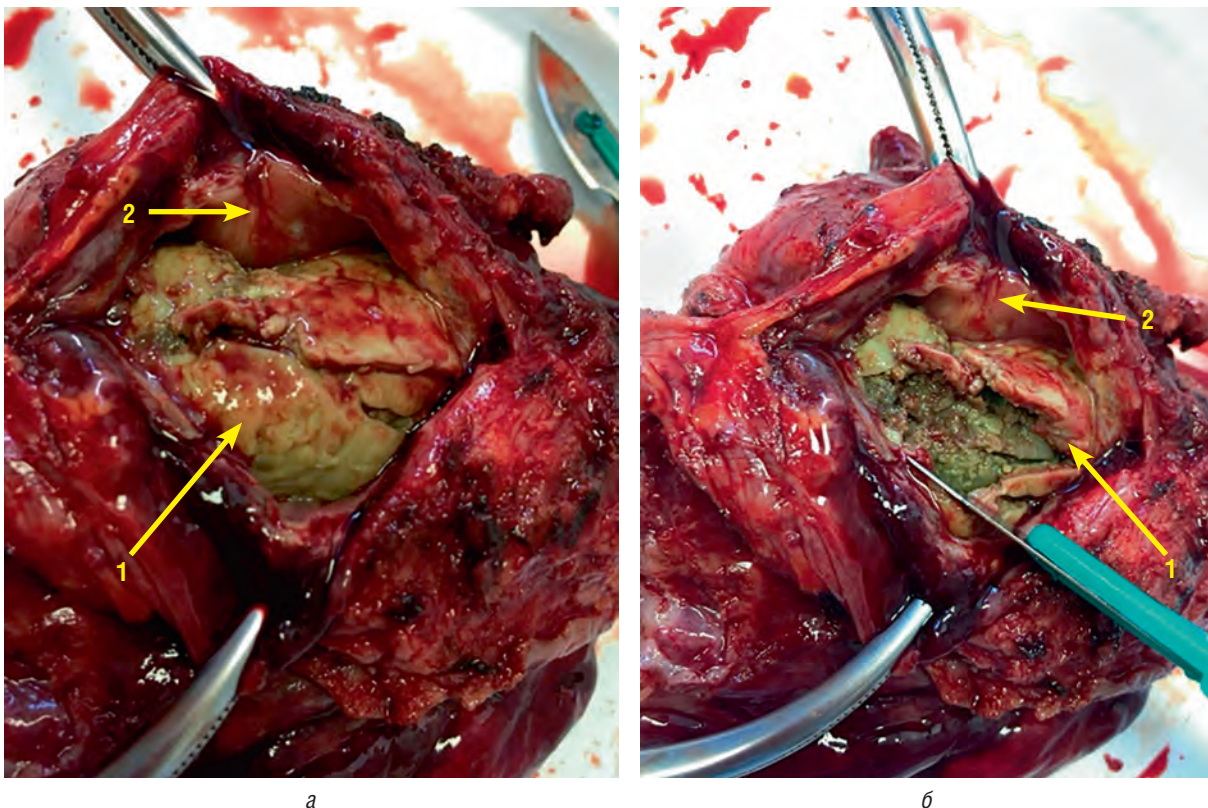


Рис. 4 (а, б). Удаленный препарат. Макроскопический вид аспергиллемы (1) — представлена легко крошащимися, рыхлыми массами зеленого цвета. Сверху от аспергиллемы — белесоватого цвета стенка фиброзной каверны (2)

плевральной полости. Однако от выполнения корригирующей торакопластики было решено воздержаться из-за сохраненной подвижности диафрагмы и возможности использования искусственного пневмоперитонеума после операции, а также эластичности оставшихся отделов правого легкого. Интраоперационных осложнений не было. Операция завершена

стандартным дренированием плевральной полости двумя дренажами и послойным швом торакотомной раны. Фотографии удаленного препарата представлены на рис. 4.

При гистологическом исследовании операционного материала выявлена картина фиброзно-кавернозного туберкулеза, степень активности специфического

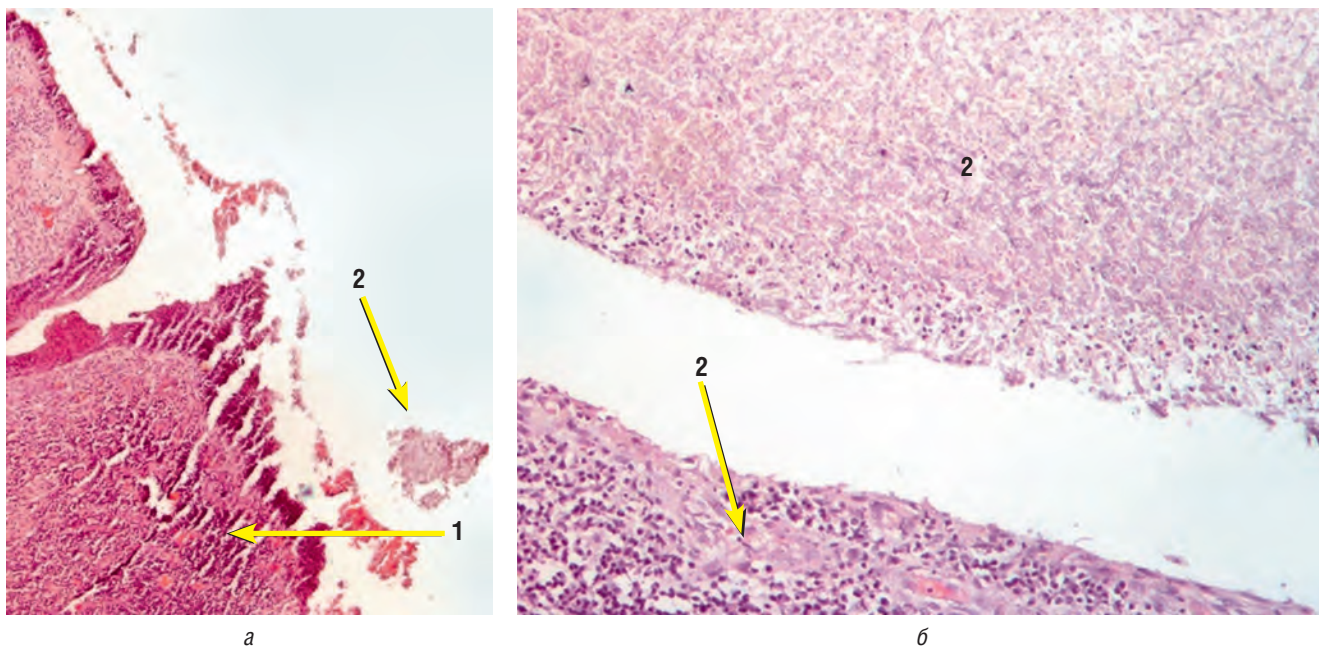


Рис. 5. Гистологический препарат: *а* — окраска гематоксилин-эозином, $\times 10$. Фрагменты легочной ткани с полостью (1), стенки которой представлены слоем фиброзной ткани с лимфоидной инфильтрацией, слоем эпителиоидно-клеточных грануляций, в просвете некротические массы и септированные гифы аспергилл. Грибковые скопления (2) в просвете полости; *б* — окраска гематоксилин-эозином, $\times 40$

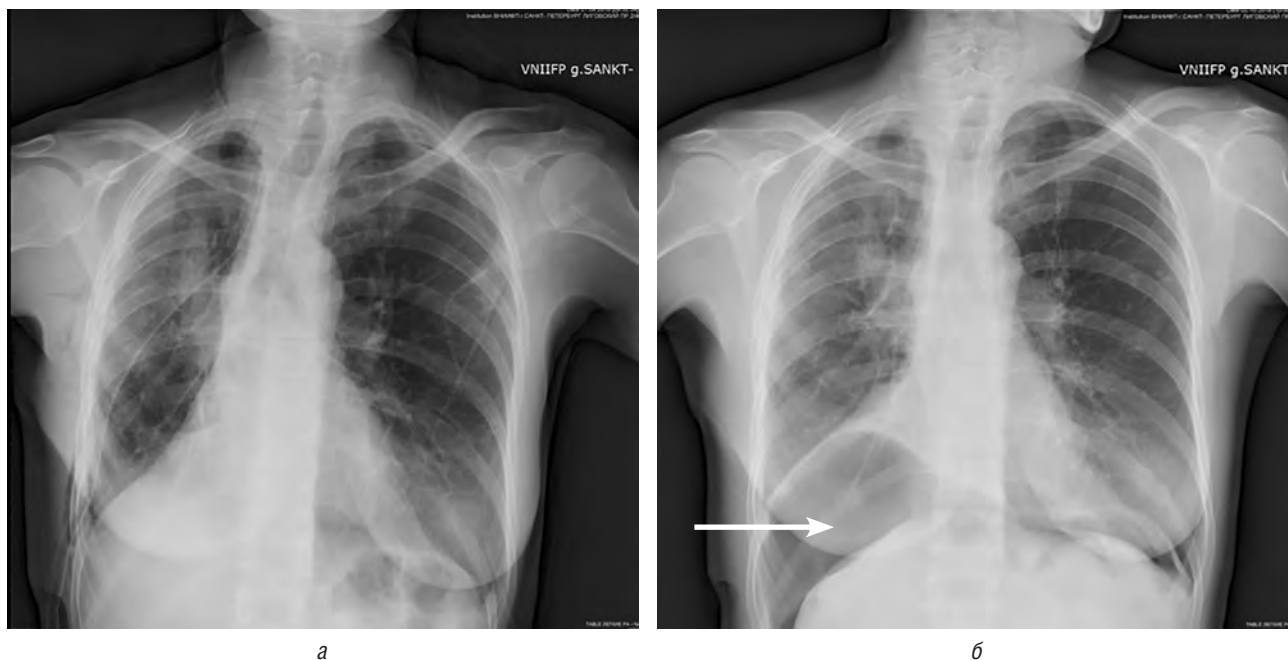


Рис. 6. Рентгенограмма органов грудной полости после операции: *а* — на 1-е сутки после операции; *б* — на 6-е послеоперационные сутки (после удаления последнего дренажа). Стрелкой отмечен искусственный пневмоперитонеум

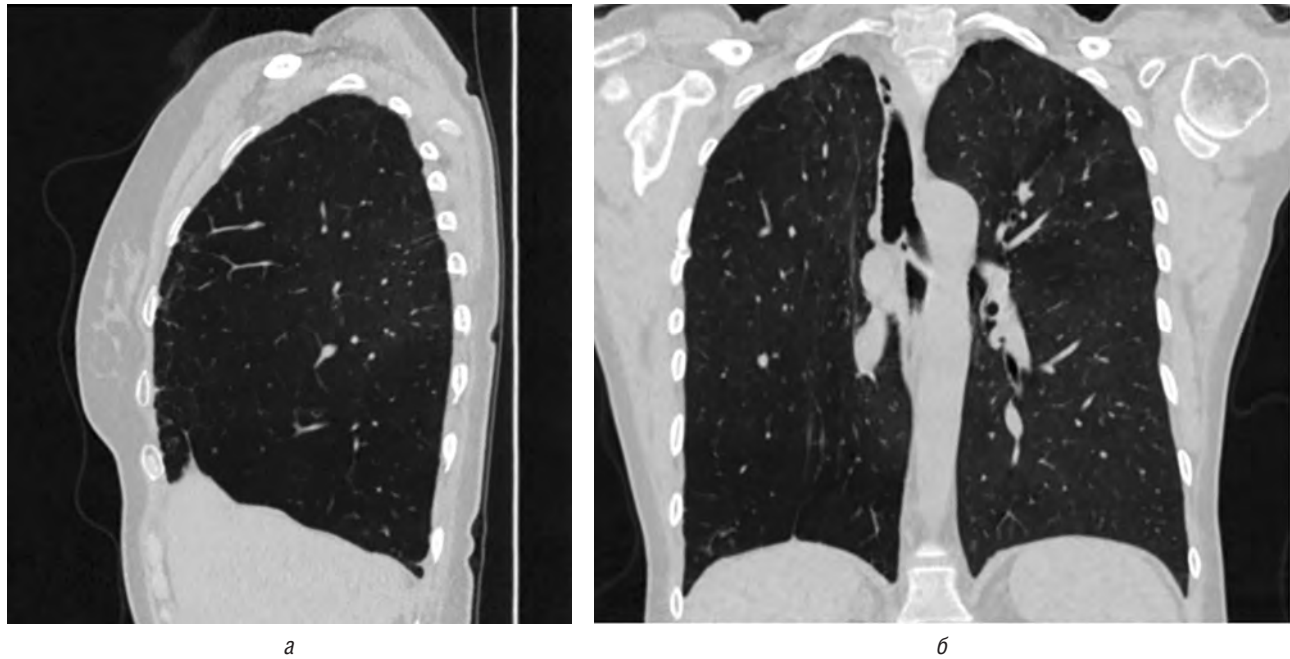


Рис. 7. Компьютерная томография органов грудной полости через 5 лет после выписки из стационара. Свежих очагово-инfiltrативных изменений не выявлено, мелкие плотные очаги с обызвествлением в обоих легких: *а* — сагиттальная реконструкция (правое легкое); *б* — прямая реконструкция

процесса — 3, КУМ (–). В полости каверны выявлено большое количество мицелия грибов, ветвящихся под острым углом, который окрашивался позитивно при PAS-реакции (учитывая морфологическое строение мицелия грибов, можно утверждать, что они относятся к роду *Aspergillus*) (рис. 5).

При бактериологическом исследовании операционного материала (стенка и содержимое каверны) методом микроскопии обнаружены элементы микромицета, при посеве выявлен рост плесневых грибов. Результат теста ПЦР-РВ положительный (обнаружена ДНК *M. tuberculosis complex*).

С первых суток после операции возобновлена противотуберкулезная химиотерапия, антифунгальная терапия в предоперационном объеме, базисная терапия сопутствующей патологии (ХОБЛ).

Послеоперационный период протекал без осложнений. С целью коррекции объема гемиторакса в первые послеоперационные сутки наложен искусственный пневмоперитонеум 1000 мл с положительным эффектом — нижняя доля правого легкого заняла весь объем гемиторакса. Поступление воздуха по дренажам отмечалось в течение 48 ч после операции. Плевральные дренажи были удалены на четвертые и пятые сутки после операции, операционная рана зажила первичным натяжением. Рентгенологически после удаления дренажей правое легкое представлялось расправленным, занимало весь объем правой плевральной полости, задержки жидкости и воздуха в плевральной полости нет (рис. 6).

Пациентка выписана из хирургического стационара на 10-е послеоперационные сутки для продолжения амбулаторного лечения по месту жительства. При контрольном обследовании через 5 лет после операции данных, свидетельствующих о рецидиве заболевания и поздних хирургических осложнениях, не получено (рис. 7).

Обсуждение

В мире насчитывается около 3 млн больных хроническим аспергиллезом легких (ХАЛ), из них около 1,2 млн пациентов в сочетании с туберкулезом [2]. Такие структурные изменения легочной ткани, как посттуберкулезные полости и каверны, бронхоэктазы, легочный фиброз, эмфизема, могут предрасполагать к развитию хронического аспергиллеза [17]. Следует отметить, что общие показатели заболеваемости хроническим аспергиллезом легких на фоне перенесенного туберкулеза могут быть недооценены вследствие схожей клинической и лучевой картины. ХАЛ зачастую ошибочно принимают за реактивацию туберкулеза без бактериовыделения, или обусловленную резистентным возбудителем [18]. Лечебно-диагностическая тактика больше осложняется при сочетании активного туберкулеза и аспергиллеза.

В соответствии с клиническими рекомендациями [2] для диагностики ХАЛ необходимо сочетание следующих критериев: стойкие изменения при лучевом обследовании легких; прямые доказательства

Результаты хирургического лечения пациентов с аспергиллезом, абс. число (%)

Авторы (год) публикации	Доля пациентов с туберкулезом легких	Легочное кровотечение до операции	Послеоперационные осложнения	Летальность
M.M. El Hammoui и соавт. (2015)	24 (20)	88 (76)	21 (18,2)	2 (1,7)
B. Mohapatra и соавт. (2016)	22 (91)	19 (79)	33	1 (4,1)
H. Binchan (2019)	13 (21,7)	42 (70)	11 (20)	2 (3,8)
B.N. Alemu (2020)	72 (100)	72 (100)	21 (29)	3 (4,2)
F. Setianingrum и соавт. (2020)	10 (16)	24 (39)	15 (25)	5 (8)
H. Ruan и соавт. (2021)	100 (100)	19 (63)	7 (23)	1 (3,3)

аспергиллезной инфекции или иммунологическая реакция на *Aspergillus* spp. при исключении альтернативного диагноза. Все признаки должны наблюдаться в течение по крайней мере 3 мес. В нашем клиническом примере аспергиллез сочетался с фиброзно-кавернозным туберкулезом, при котором в фиброзных полостях может находиться так называемая казеозная масса, что, возможно, и стало причиной поздней диагностики аспергиллеза, несмотря на наличие характерной рентгенологической картины. Поздняя диагностика на этапе нахождения в хирургическом стационаре привела к позднему назначению противогрибковой терапии. Известно, что поздняя диагностика и отсутствие адекватного лечения при ХАЛ приводят к высокой летальности — до 50% в течение 5 лет [2, 19]. По нашему мнению, своевременная противогрибковая терапия могла избавить пациентку от серии рецидивирующих легочных кровотечений на этапе подготовки к операции.

Другой проблемой является запоздалое направление пациентки с рецидивом туберкулеза легких в хирургический стационар. Эффективность медикаментозной терапии туберкулеза должна быть оценена в течение первых 4 мес от начала лечения в соответствии с клиническими рекомендациями. При лекарственно-чувствительном туберкулезе возможно сокращение длительности предоперационной терапии до 2 мес и менее при явной неэффективности терапии, наличии жизнеугрожающих осложнений туберкулеза и присоединении грибковой инфекции.

Показания к хирургическому лечению пациентки в клиническом примере являются абсолютными: с точки зрения туберкулеза — несмотря на проводимое лечение, сохранялись полость распада и большие остаточные изменения; с точки зрения аспергиллеза — наличие аспергиллемы в фиброзной туберкулезной полости и рецидивирующее легочное кровотечение. Несмотря на то что четких рекомендаций по хирургическому лечению сочетанной патологии нет, современные представления и имеющиеся доказа-

тельные данные говорят о необходимости раннего хирургического лечения на фоне адекватной терапии.

Стоит отметить, что медикаментозная терапия при сочетании туберкулеза и аспергиллеза легких требует тщательного подхода с учетом лекарственного взаимодействия противогрибковых и противотуберкулезных препаратов [18]. В представленном случае потребовалась коррекция схемы специфической противотуберкулезной терапии в связи с тем, что одновременное назначение вориконазола и рифампицина противопоказано.

Результаты хирургического лечения в опубликованных сериях различны ввиду неоднородных групп пациентов как по основному заболеванию, так и по характеру выполненных хирургических вмешательств (от сегментэктомии до пневмонэктомии) (таблица).

В нашем клиническом примере объем операции был стандартным и соответствовал объему поражения легочной ткани. С учетом высокой частоты послеоперационных осложнений в этой группе пациентов профилактика осложнений проводилась уже с первых суток. Известно, что раннее наложение искусственного пневмоперитонеума позволяет своевременно предотвратить плевральные осложнения и скорректировать объем гемиторакса [20], что и было продемонстрировано на описываемом примере.

На сегодняшний день примерные сроки противотуберкулезной химиотерапии известны, тогда как единого мнения о продолжительности противогрибковой терапии после операции по поводу ХАЛ нет. В каждом центре есть свой собственный протокол, и он, вероятно, варьируется в зависимости от состояния каждого пациента и традиций клиники.

Таким образом, клинический пример демонстрирует сложности своевременной диагностики заболеваний и маршрутизации пациентов с сочетанием туберкулеза и аспергиллеза легких в торакальный центр. При этом надлежащее качество оказания медицинской помощи на этапе торакального центра

позволило добиться успешного результата лечения пациентки, несмотря на недостатки первичного этапа.

Заключение

Оказание медицинской помощи больным с сочетанием фиброзно-кавернозного туберкулеза и аспергиллеза легких представляет собой сложную клиническую задачу, для решения которой прежде всего требуются организация полноценной первичной диа-

гностики и маршрутизация пациентов в специализированный стационар. Комплексный подход к лечению этой группы пациентов позволяет достичь успешных результатов лечения при минимальных рисках.

В нашем случае вся лечебно-диагностическая тактика, в том числе в послеоперационном периоде, была согласована на коллегиальном уровне с участием фтизиатра, торакального хирурга и миколога. Получен положительный результат как в раннем послеоперационном периоде, так и в отдаленном периоде наблюдения.

Список литературы

- Denning D.W., Pleuvry A., Cole D.C. Global burden of chronic pulmonary aspergillosis as a sequel to pulmonary tuberculosis. *Bull World Health Organ* 2011 Dec; 89 (12): 864–872. doi: 10.2471/BLT.11.089441.
- Denning D.W., Cadranet J., Beigelman-Aubry C. et al. Chronic pulmonary aspergillosis: rationale and clinical guidelines for diagnosis and management. *Eur. Respir. J.* 2016 Jan; 47 (1): 45–68. doi: 10.1183/13993003.00583-2015.
- Яблонский П.К., Соколович Е.Г., Аветисян А.О., Васильев И.В. Роль торакальной хирургии в лечении туберкулеза легких (обзор литературы и собственные наблюдения). *Медицинский альянс* 2014; (3): 4–10 [Yablonskiy P.K., Sokolovich E.G., Avetisyan A.O., Vasil'ev I.V. Role of thoracic surgery in pulmonary tuberculosis treatment (Review and the authors' observations). *Medicinskij al'jans* 2014; (3): 4–10 (In Russ.)].
- Yablonsky P.K., Kudrjashov G.G., Avetisyan A.O. Surgical Resection in the Treatment of Pulmonary Tuberculosis. *Thorac. Surg. Clin.* 2019 Feb; 29 (1): 37–46. doi: 10.1016/j.thorsurg.2018.09.003.
- Серезвин И.С., Аветисян А.О., Кудряшов Г.Г., Яблонский П.К. Эффективность и безопасность пневмонэктомии в комплексном лечении больных деструктивным туберкулезом легких. *Медицинский альянс* 2022; 10 (1): 47–57 [Serezvin I.S., Avetisyan A.O., Kudrjashov G.G., Yablonskiy P.K. Efficacy and safety of pneumonectomy in the complex treatment of patients with destructive pulmonary tuberculosis. *Medicinskij al'jans* 2022; 10 (1): 47–57 (In Russ.)]. doi: 10.36422/23076348-2022-10-1-47-57.
- Walsh T.J., Anaissie E.J., Denning D.W. et al. Infectious Diseases Society of America. Treatment of aspergillosis: clinical practice guidelines of the infectious diseases society of America. *Clin. Infect. Dis.* 2008 Feb; 46 (3): 327–360. doi: 10.1086/525258.
- Национальные клинические рекомендации. Торакальная хирургия. Под ред. П.К. Яблонского. М.: ГЭОТАР-Медиа; 2014; 68–79 [National clinical guidelines. Thoracic surgery. Ed. by P.K. Yablonskiy. Moscow: GEOTAR-Media; 2014; 68–79 (In Russ.)].
- Kumar A., Asaf B.B., Puri H.V. et al. Video-assisted thoracoscopic surgery for pulmonary aspergilloma. *Lung India* 2017 Jul-Aug; 34 (4): 318–323. doi: 10.4103/0970-2113.209232.
- Mohapatra B., Sivakumar P., Bhattacharya S., Dutta S. Surgical treatment of pulmonary aspergillosis: A single center experience. *Lung India* 2016 Jan-Feb; 33 (1): 9–13. doi: 10.4103/0970-2113.173077.
- El Hammoumi M.M., Slaoui O., El Oueriachi F., Kabiri E.H. Lung resection in pulmonary aspergilloma: experience of a Moroccan center. *BMC Surg.* 2015 Oct; 15: 114. doi: 10.1186/s12893-015-0103-4.
- He B., Wan C., Zhou W. et al. Clinical profile and surgical outcome for different types of chronic pulmonary aspergillosis. *Am. J. Transl Res.* 2019 Jun; 11 (6): 3671–3679. eCollection 2019.
- Alemu B.N. Surgical Outcome of Chronic Pulmonary Aspergilloma: An Experience from Two Tertiary Referral Hospitals in Addis Ababa, Ethiopia. *Ethiop J. Health Sci.* 2020 Jul; 30 (4): 521–530. doi: 10.4314/ejhs.v30i4.7.
- Setianingrum F., Rautemaa-Richardson R., Shah R., Denning D.W. Clinical outcomes of patients with chronic pulmonary aspergillosis managed surgically. *Eur J. Cardiothorac Surg.* 2020 Nov; 58 (5): 997–1003. doi: 10.1093/ejcts/ezaa137.
- Ruan H., Gong C., Wang J. The Efficacy and Safety of Surgical Treatment for Patients With Tuberculosis Destroyed Lung With or Without Chronic Pulmonary Aspergillosis. *World J. Surg.* 2021 May; 45 (5): 1595–1601. doi: 10.1007/s00268-021-05969-w.
- Patel D.C., Bhandari P., Epstein D.J. et al. Surgical resection for patients with pulmonary aspergillosis in the national inpatient sample. *J. Thorac Dis.* 2021 Aug; 13 (8): 4977–4987. doi: 10.21037/jtd-21-151.
- Климко Н.Н., Васильева Н.В. Микозы легких. Пульмонология: национальное руководство. Под ред. А.Г. Чучалина. М.: ГЭОТАР-Медиа; 2009; 282–300 [Klimko N.N., Vasil'eva N.V. Mycoses of the lungs. *Pulmonology: National Guide*. Pod red. A.G. Chuchalina. Moscow: GEOTAR-Media; 2009; 282–300 (In Russ.)].
- Kosmidis C., Denning D.W. The clinical spectrum of pulmonary aspergillosis. *Thorax* 2015 Mar; 70 (3): 270–277. doi: 10.1136/thoraxjnl-2014-206291.
- Николаева Н.Г., Шадринова О.В., Ицкович И.Э., Климко Н.Н. Хронический аспергиллез легких: обзор литературы и демонстрация собственных наблюдений. *Вестник рентгенологии и радиологии* 2021; 102 (5): 317–328 [Nikolaeva N.G., Shadrivova O.V., Ickovich I.E., Klimko N.N. Chronic Pulmonary Aspergillosis: Literature Review and Demonstration of Own Observations. *Vestnik rentgenologii i radiologii* 2021; 102 (5): 317–328 (In Russ.)]. doi: 10.20862/0042-4676-2021-102-5-317-328.
- Lowes D., Al-Shair K., Newton P.J. et al. Predictors of mortality in chronic pulmonary aspergillosis. *Eur. Respir. J.* 2017 Feb; 49 (2): 1601062. doi: 10.1183/13993003.01062-2016.
- Pecoraro A., Garbarino G.M., Peritore V. et al. Early Induction of Bedside Pneumoperitoneum in the Management of Residual Pleural Space and Air Leaks After Pulmonary Resection. *World J. Surg.* 2021 Feb; 45 (2): 624–630. doi: 10.1007/s00268-020-05813-7.

Поступила в редакцию: 07.08.2023 г.

Сведения об авторах:

Яблонский Петр Казимирович — доктор медицинских наук, профессор, заслуженный врач Российской Федерации, директор Санкт-Петербургского научно-исследовательского института фтизиопульмонологии; 191036, Санкт-Петербург, Лиговский пр., д. 2–4; проректор по медицинской деятельности, заведующий кафедрой госпитальной хирургии Санкт-Петербургского государственного университета; 199034, Санкт-Петербург, Университетская наб., д. 7–9; e-mail: piotr_yablonskii@mail.ru; ORCID 0000-0003-4385-9643;

Давыденкова Екатерина Андреевна — врач — торакальный хирург туберкулезного легочно-хирургического (торакального) отделения № 3 Санкт-Петербургского научно-исследовательского института фтизиопульмонологии; 191036, Санкт-Петербург, Лиговский пр., д. 2–4; e-mail: sirenasudeki@yandex.ru; ORCID 0000-0001-5336-0382;

Серезвин Илья Сергеевич — кандидат медицинских наук, врач — торакальный хирург туберкулезного легочно-хирургического (торакального) отделения № 3 Санкт-Петербургского научно-исследовательского института фтизиопульмонологии; 191036, Санкт-Петербург, Лиговский пр., д. 2–4; e-mail: serezhvin1992@gmail.com; ORCID 0000-0001-7588-9009;

Кудряшов Григорий Геннадьевич — кандидат медицинских наук, врач — торакальный хирург туберкулезного легочно-хирургического (торакального) отделения № 3, руководитель отдела пульмонологии и торакальной хирургии Санкт-Петербургского научно-исследовательского института фтизиопульмонологии; 191036, Санкт-Петербург, Лиговский пр., д. 2–4; e-mail: dr.kudriashov.gg@yandex.com; ORCID 0000-0002-2810-8852;

Аветисян Армен Оникович — кандидат медицинских наук, врач — торакальный хирург, заведующий туберкулезного легочно-хирургического (торакального) отделения № 3 Санкт-Петербургского научно-исследовательского института фтизиопульмонологии; 191036, Санкт-Петербург, Лиговский пр., д. 2–4; e-mail: avetisyan.armen7@gmail.com; ORCID 0000-0003-4590-2908;

Десятник Екатерина Александровна — врач аллерголог-иммунолог микологической клиники Северо-Западного государственного медицинского университета им. И.И. Мечникова; 191015, Санкт-Петербург, ул. Кирочная, д. 41; e-mail: Ekaterina.desiyatik@szgtmu.ru; ORCID 0000-0001-7674-3298;

Аванесян Гарри Рубенович — студент педиатрического факультета Санкт-Петербургского государственного педиатрического медицинского университета; 194100, Санкт-Петербург, Литовская ул., д. 2; e-mail: Garry-a@yandex.ru; ORCID 0009-0006-5039-330X.

Экспериментальная оценка жесткости фиксации костных фрагментов с использованием стандартных чрескостных элементов и экстракортикальных фиксаторов на модели удлинения бедренной кости поверх интрамедуллярного гвоздя

И.В. Лебедев¹, Ф.К. Сабиров¹, Е.А. Щепкина^{1,2}

¹Национальный медицинский исследовательский центр травматологии и ортопедии им. Р.Р. Вредена, Санкт-Петербург

²Первый Санкт-Петербургский государственный медицинский университет им. акад. И.П. Павлова

Experimental evaluation of the bone fragments fixation rigidity using standard transosseous elements and extracortical clamp device in the model of femoral lengthening over the intramedullary nail

I. Lebedkov¹, F. Sabirov¹, E. Shchepkina^{1,2}

¹Vreden National Medical Center of Traumatology and Orthopedics, St. Petersburg

²Pavlov First St. Petersburg State Medical University

© Коллектив авторов, 2023 г.

Резюме

Введение. Удлинение бедренной кости поверх гвоздя — эффективный метод, позволяющий уменьшить частоту типичных для внешней фиксации осложнений. Однако технической особенностью метода является тангенциальное проведение стандартных чрескостных элементов и связанные с этим проблемы заклинивания стержня. Экстракортикальный фиксатор — одно из решений этих проблем. Компоновки аппаратов при использовании данной методики с применением экстракортикального фиксатора требуют дополнительных исследований жесткости, в том числе при наличии внутреннего фиксатора. **Цель исследования:** сравнить жесткость остеосинтеза при

удлинении бедренной кости поверх интрамедуллярного стержня, обеспечиваемой аппаратами внешней фиксации на основе традиционных чрескостных элементов и их комбинации с экстракортикальными фиксаторами. **Материалы и методы.** Выполнены исследования жесткости 8 вариантов полной компоновки аппарата внешней фиксации в комбинации с интрамедуллярным стержнем, введенным как антеградно, так и ретроградно: 4 модуля с использованием только стандартных чрескостных элементов и 4 модуля с экстракортикальными фиксаторами. Исследования проведены с использованием биомеханического стенда с оценкой продольной жесткости, угловой и ротационной стабильности. **Результаты.** Антеградные

компоновки в целом уступали в жесткости, кроме продольной, ретроградным, что можно связать с технически более сложной тангенциальной установкой чрескостных элементов в проксимальном отделе бедренной кости из-за наличия стержня в канале. При оценке жесткости во всех сериях исследований модули для ретроградного интрамедуллярного остеосинтеза с использованием экстракорткального фиксатора имели наиболее высокие показатели жесткости по сравнению с остальными моделями. В целом компоновки с использованием экстракорткального фиксатора повышали жесткость остеосинтеза в 1,5–2 раза. **Заключение.** Использование экстракорткального фиксатора повышает жесткость фиксации костных фрагментов при комбинированном остеосинтезе и может быть рекомендовано для реализации методики «удлинение поверх гвоздя» бедренной кости.

Ключевые слова: жесткость остеосинтеза, стендовые исследования, внешняя фиксация, удлинение поверх гвоздя

Summary

Introduction. Femur lengthening over nail is an effective method to reduce the rate of typical complications of external fixation. However, the technical feature of the method is the tangential insertion of half-pins and wires and problems of nail jamming related with this. Extracortical clamp device is one of the solutions to these problems. External fixation device used in this technique

requires additional studies of fixation rigidity, including in the presence of the internal fixator. **Aim:** Compare external fixation rigidity during femur lengthening over the nail using traditional half-pins and wires and extracortical clamp device. **Materials and methods.** The fixation rigidity of 8 variants of the complete arrangement of the external fixation device in combination with an intramedullary nail inserted both antegrade and retrograde were studied: 4 modules using only half-pins and wires and 4 modules with combination of half-pins, wires and extracortical clamp device. The studies were carried out using a biomechanical testing bench with the definition of longitudinal rigidity, angular and rotational stability. **Results.** Antegrade modules had lower fixation rigidity, except for the longitudinal ones, compared to retrograde modules. It can be associated with a technically more complex tangential insertion of half-pins in the proximal femur due to the nail in the canal. The retrograde modules using extracortical clamp device had the highest fixation rigidity compared to other models in all series of experiment. The use of the extracortical clamp device increased the fixation rigidity of external fixation 1.5–2 times. **Conclusion.** The use of extracortical clamp device increases the fixation rigidity of bone fragments in combined osteosynthesis (external fixation device with intramedullary nail) and can be recommended for femur lengthening over the nail.

Keywords: osteosynthesis rigidity, experimental studies, external fixation, lengthening over the nail

Введение

В течение последних десятилетий более активно стала использоваться комбинированная методика удлинения поверх интрамедуллярного стержня [1, 2]. Данная методика подразумевает наличие массивного инородного тела в костномозговом канале, что вносит особенности в применение традиционных чрескостных элементов (ЧЭ) в компоновках аппарата внешней фиксации. С целью исключить конфликт в системе «аппарат–гвоздь» требуется специальная тангенциальная техника их введения [3]. При удлинении поверх гвоздя (УПГ) голени тангенциальное проведение чрескостных элементов в ее проксимальном отделе, как правило, легко выполнимо. Для бедренной кости исключить конфликт сложнее, и он может приводить к заклиниванию интрамедуллярного стержня и преждевременной консолидации. Это осложнение по данным различных авторов составляет от 7,1 до 14,3% [4–7]. Одним из вариантов решения данной проблемы

является применение экстракорткального фиксатора (ЭФ) (патент РФ на полезную модель № 87618 [8]), который в отличие от традиционных чрескостных элементов не проникает в костномозговую полость, что исключает конфликт между ним и интрамедуллярным стержнем [9]. Изучение в эксперименте жесткости модулей второго порядка показало, что использование ЭФ повышает жесткость фиксации костного фрагмента [10], что позволило предложить оптимальные компоновки. Однако жесткость фиксации костных фрагментов модулями третьего порядка (полная компоновка чрескостного аппарата) с ЭФ исследовалась только на моделях без комбинации со стандартными чрескостными элементами и без учета введенного интрамедуллярного стержня.


Цель исследования

Целью исследования было сравнить жесткость остеосинтеза при удлинении бедренной кости поверх интрамедуллярного стержня, обеспечиваемой

аппаратами внешней фиксации на основе стандартных чрескостных элементов и их комбинации с экстракортикальными фиксаторами.

Материалы и методы исследования

Для выявления оптимальных компоновок аппаратов внешней фиксации при применении методики «удлинение поверх гвоздя» бедренной кости проводилось исследование жесткости комбинированного остеосинтеза, включающего интрамедуллярный стержень с односторонним блокированием и аппарат внешней фиксации. Для проведения экспериментального исследования были использованы универ-



а



б

Рис. 1. Общий вид станда для измерения жесткости остеосинтеза с фиксированной моделью (а); модель с экстракортикальными фиксаторами (б)

сальные интрамедуллярные бедренные стержни DC (производства НПО «Деост», Россия), детали аппарата Илизарова (производства филиала ФГУП «ЦИТО» в г. Кургане им. академика Г.А. Илизарова, Курган, Россия) и экстракортикальные фиксаторы (производства ООО «Арете», СПб, Россия). Пластиковые модели использовались в качестве муляжа бедренной кости (ООО «Персей», СПб, Россия). При разработке компоновок для удлинения на антеградном и ретроградном стержне учитывались рекомендуемые позиции, указанные в атласе по проведению чрескостных элементов [11]. Все измерения проводились на специальном стенде (рис. 1) на основе медицинской технологии «Метод исследования жесткости чрескостного остеосинтеза при планировании операций» [11]. Проксимальный отдел муляжа бедренной кости закреплялся в муфте станда, с помощью индикаторов линейных перемещений часового типа с ценой деления 0,01 мм (ТО 2.221071.013-89) и тарированных грузов (ТУ 64-1-855-78) выполняли измерения.

Сборку моделей начинали с остеотомии имитатора бедренной кости, затем антеградно или ретроградно вводили интрамедуллярный стержень и блокировали его проксимально или дистально исходя из способа введения. Далее производили монтаж аппарата внешней фиксации, соответственно разработанной схеме, после чего производили distraction до величины диастаза между фрагментами 3 см. При выборе этой величины учитывали данные, полученные в ходе предшествующих исследований, в которых выявлено, что напряжение внутри системы «аппарат

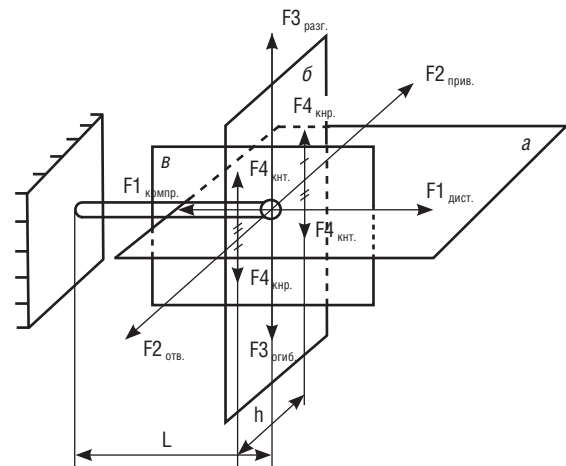


Рис. 2. Схема прикладываемых нагрузок: а — во фронтальной плоскости; б — в горизонтальной плоскости; в — в сагиттальной плоскости; F1 — направление прикладываемой силы для моделирования distraction и компрессии; F2 — направление прикладываемой силы для моделирования отведения и приведения; F3 — направление прикладываемой силы для моделирования сгибания и разгибания; F4 — ротационная сила для моделирования торсии кнутри и кнаружи

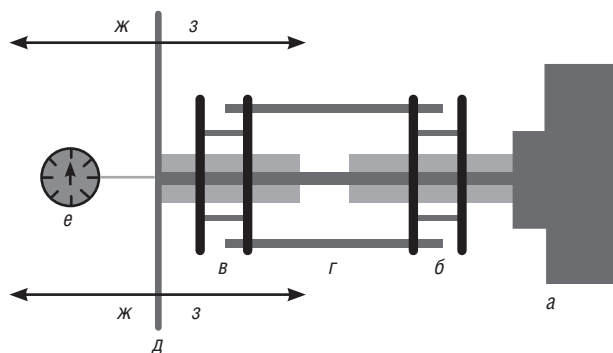


Рис. 3. Схема моделирования нагрузок для определения жесткости комбинированного остеосинтеза: а — фиксирующая муфта; б — проксимальный модуль; в — дистальный модуль; г — соединительные стержни; д — планка для приложения усилий; е — индикатор линейных перемещений; ж — направление дистракционного усилия; з — направление компрессирующего усилия

внешней фиксации — имитатор кости» стабилизируется после достижения межфрагментарного диастаза 6–7 мм и остается постоянным в ходе дальнейшей дистракции.

Оценивались смещения дистального костного фрагмента в системе «муляж кости — интрамедуллярный стержень — аппарат внешней фиксации» при приложении стандартных нагрузок: в продольной плоскости (дистракция, компрессия); во фронтальной плоскости (приведение, отведение); в сагиттальной плоскости (сгибание, разгибание); при ротационных нагрузках (ротация кнаружи, ротация кнутри) (рис. 2).

После фиксации проксимального фрагмента имитатора кости в муфте стенда прикладывали нагрузку к дистальному фрагменту. К нему же прикладывали датчики линейных перемещений (рис. 3). При исследовании ротации и угловых деформаций нагрузки на муляж кости передавали при помощи металлических балок. При моделировании дистракции и компрессии предельной считалась нагрузка при смещении нагружаемого фрагмента на 1 мм, а при имитации угловых смещений и ротации — на 1°. Осуществлялась серия экспериментов в количестве 30 для каждой модели для достоверной статистической обработки.

Сравнение всех моделей проводилось с эталонным модулем (М3э) — полная компоновка аппарата Илизарова на основе двух эталонных модулей второго порядка, с расстоянием между ними 200 мм. Каждый такой модуль второго порядка представляет собой две кольцевые опоры, расположенных на расстоянии 150 мм друг от друга, в котором в одной опоре проведены две 2-мм спицы под углом 60° друг к другу с натяжением 1000 Н, а в другой опоре — по одной 2-мм спице во фронтальной плоскости с тем же натяжением.

Модули третьего порядка разрабатывались с учетом того, что чаще всего остеотомию для удлинения

выполняют на границе верхней/средней трети или средней/нижней трети диафиза бедренной кости. При выборе компоновок для УПГ бедренной кости, комбинированных с интрамедуллярным стержнем, были учтены данные Ф.К. Сабирова и Л.Н. Соломина [10] по исследованию модулей второго порядка (М2) с экстракортикальными фиксаторами, согласно которым наибольшую жесткость фиксации обеспечивают модули на основе двух ЭФ, введенных под углом 60° по отношению друг к другу на расстоянии 100 мм и их фиксацией к двум кольцевым опорам. При отсутствии возможности выполнения данных условий дополнительно должны быть использованы традиционные чрескостные элементы. Оценка данных модулей выполнена в диссертационном исследовании Ф.К. Сабирова¹ и ранее не публиковалась. Дополнительное исследование таких модулей не проводилось. При выполнении остеотомии для удлинения в средней трети диафиза бедра полная компоновка аппарата может быть обеспечена двумя оптимальными по жесткости М2 на основе двух экстракортикальных фиксаторов с достаточным расстоянием между ними.

Для исследования выбраны компоновки аппаратов с использованием экстракортикальных фиксаторов для антеградного введения интрамедуллярного стержня и остеотомии на границе верхней и средней трети диафиза, а также ретроградного введения стержня и остеотомии на границе средней и нижней трети диафиза. При планировании компоновок для удлинения на ретроградно введенном стержне экстракортикальные фиксаторы располагали на расстоянии 10 см. При планировании компоновок для удлинения на антеградно введенном стержне возможное расстояние между экстракортикальными фиксаторами составляло 7 см, в связи с этим в данных компоновках дополнительно применялись традиционные чрескостные элементы. Экстракортикальные фиксаторы устанавливали перпендикулярно оси кости под углом 60° относительно друг друга. Также исследованы аналогичные компоновки, в которых экстракортикальные фиксаторы были заменены на стандартные чрескостные элементы, проведенные тангенциально по отношению к интрамедуллярному стержню. Исследуемые компоновки аппаратов обозначены в соответствии с «Методом унифицированного обозначения чрескостного остеосинтеза» (МУОЧО) [11] и представлены в табл. 1 и 2.

Экспериментально полученные данные анализировались в программном обеспечении STATISTICA

¹ Сабиров Ф.К. Использование экстракортикальных фиксаторов при чрескостном остеосинтезе бедренной кости (экспериментально-клиническое исследование): специальность 14.01.15 «Травматология и ортопедия»: автореф. дис. ... канд. мед. наук / Сабиров Фаниль Камилжанович. СПб., 2016. 22 с.

Таблица 1

Исследуемые компоновки аппаратов для методики удлинения бедренной кости поверх гвоздя при антеградном введении стержня

Исследуемые компоновки	Схема модуля		
М3-анте-стЧЭ1	<u>I.11.90; I.10.90;II.8.90; III.10.90</u> — 1/5 200	2/3 180	<u>VII.9.90; VIII.8.90;VIII.9-3</u> 180
М3-анте-стЧЭ2	<u>I.11.90; I.10.90;II.8.90; III.10.90</u> — 1/5 200	2/3 180	<u>VII.9.90; VIII.4.90;VIII.9-3</u> 180
М3-анте-ext1	<u>I.11.90; I.10.90;II.9.90ext; III.10.90ext</u> — 1/5 200	<u>V.9.90ext</u> — 2/3 180	<u>VIII.8.90;VIII.9-3</u> 180
М3-анте-ext2	<u>I.11.90; I.10.90;II.9.90ext; III.10.90ext</u> — 1/5 200	<u>V.9.90ext</u> — 2/3 180	<u>VIII.4.90;VIII.9-3</u> 180

Примечание: М3-анте-стЧЭ1 — компоновка аппарата для антеградного введения интрамедуллярного стержня на основе стандартных чрескостных элементов вариант 1; М3-анте-стЧЭ2 — компоновка аппарата для антеградного введения интрамедуллярного стержня на основе стандартных чрескостных элементов вариант 2; М3-анте-ext1 — компоновка аппарата для антеградного введения интрамедуллярного стержня с использованием ЭФ вариант 1, М3-анте-ext2 — компоновка аппарата для антеградного введения интрамедуллярного стержня с использованием ЭФ вариант 2.

Таблица 2

Исследуемые компоновки аппаратов для методики удлинения бедренной кости поверх гвоздя при ретроградном введении стержня

Исследуемые компоновки	Схема модуля		
М3-ретро-стЧЭ1	<u>I.10.90; I.9.90;II.8.90; III.10.90</u> — 1/5 200	2/3 180	<u>VIII.8.90; VIII.3-9;VIII.9-3</u> 180
М3-ретро-стЧЭ2	<u>I.10.90; I.9.90;II.8.90; III.10.90</u> — 1/5 200	2/3 180	<u>VIII.4.90; VIII.3-9;VIII.9-3</u> 180
М3-ретро-ext1	<u>I.10.90; I.9.90;II.8.90 ext;</u> — 1/5 200	<u>IV.9.90 ext</u> — 2/3 180	<u>VIII.8.90;VIII.9-3</u> 180
М3-ретро-ext2	<u>I.10.90; I.9.90;II.8.90 ext</u> — 1/5 200	<u>IV.9.90 ext</u> — 2/3 180	<u>VIII.4.90;VIII.9-3</u> 180

Примечание: М3-ретро-стЧЭ1 — компоновка аппарата для ретроградного введения интрамедуллярного стержня на основе стандартных чрескостных элементов вариант 1; М3-ретро-стЧЭ2 — компоновка аппарата для ретроградного введения интрамедуллярного стержня на основе стандартных чрескостных элементов вариант 2; М3-ретро-ext1 — компоновка аппарата для ретроградного введения интрамедуллярного стержня с использованием ЭФ вариант 1; М3-ретро-ext2 — компоновка аппарата для ретроградного введения интрамедуллярного стержня с использованием ЭФ вариант 2.

с использованием модуля «Basic statistics». Результаты эксперимента проиллюстрированы при помощи графиков «Box&Whisker Plot», которые демонстрируют следующие параметры распределения: среднее значение, медиана, минимальное и максимальное значения признака, 25-й и 75-й процентиля. Все полученные данные соответствовали стандартному распределению. Достоверность данных оценивалась с применением t-критерия Стьюдента. Критерием статистической достоверности получаемых результатов мы считали общепринятую в медицине величину $p < 0,05$.

Результаты исследования

В таблицах представлены данные, полученные в ходе стендовых исследований для комбинированных модулей с антеградным (табл. 3) и ретроградным введением стержня (табл. 4) по показателям продольной жесткости, угловой стабильности во фронтальной

и сагиттальной плоскостях и ротационной стабильности.

Для всех исследованных экспериментальных моделей продольная жесткость превосходила ($p < 0,05$) значение эталонного модуля третьего порядка (М3э) и имела значения от $76,4 \pm 2,1$ Н-мм/град (М3-анте-стЧЭ1) до $116,3 \pm 6,7$ Н-мм/град (М3-ретро-стЧЭ2), при этом минимальная продольная жесткость превышала показатели М3э (55 Н-мм/град) на 38,9% (рис. 4). Среди моделей с использованием только стандартных ЧЭ наибольшее значение было у М3-ретро-стЧЭ2 ($116,3 \pm 6,7$ Н-мм/град), а у моделей с экстракортикальными фиксаторами наибольшее значение было у М3-анте-ext1 ($107,2 \pm 5,8$ Н-мм/град).

При моделировании нагрузок во фронтальной плоскости исследование жесткости показало, что только одна из исследуемых моделей М3-анте-стЧЭ2, разработанная для антеградного введения интрамедуллярного стержня с использованием

Таблица 3

Результаты исследований жесткости компоновок аппаратов для антеградного комбинированного остеосинтеза ($M \pm \sigma$)

Жесткость остеосинтеза	М3-анте-стЧЭ1	М3-анте-стЧЭ2	М3-анте-ext1	М3-анте-ext2	М3э
Продольная жесткость при дистракции, Н/мм	76,4±2,1	85,7±4,5	102,9±6,4	94,1±9,4	55
Продольная жесткость при компрессии, Н/мм	76,7±3,8	84,8±4,5	107,2±1,1	81,7±4,0	55
Жесткость во фронтальной плоскости (отведение), Н-мм/град	30,7±1,6	17,9±0,3	24,9±1,9	33,3±1,1	24
Жесткость во фронтальной плоскости (приведение), Н-мм/град	34,9±1,2	13,7±0,5	24,9±1,9	23,8±1,1	24
Жесткость в сагиттальной плоскости (сгибание), Н-мм/град	13,3±0,3	10,8±0,3	19,9±0,8	18,8±0,6	11
Жесткость в сагиттальной плоскости (разгибание), Н-мм/град	11,9±0,6	14,1±0,9	19,7±0,8	23,7±1,1	11
Жесткость при ротации кнаружи, Н-мм/град	19,7±0,9	17,2±1,0	19,2±1,1	25,7±0,9	14
Жесткость при ротации кнутри, Н-мм/град	21,9±1,1	18,1±1,8	21,0±1,9	18,7±0,6	14

Таблица 4

Результаты исследований жесткости компоновок аппаратов для ретроградного комбинированного остеосинтеза ($M \pm \sigma$)

Жесткость остеосинтеза	М3-ретро-стЧЭ1	М3-ретро-стЧЭ2	М3-ретро-ext1	М3-ретро-ext2	М3э
Продольная жесткость при дистракции, Н/мм	112,0±2,5	116,3±6,7	90,7±2,5	108,6±7,0	55
Продольная жесткость при компрессии, Н/мм	81,7±2,4	115,7±5,7	90,0±2,0	100,5±5,7	55
Жесткость во фронтальной плоскости (отведение), Н-мм/град	30,1±0,8	27,3±1,1	48,8±2,6	49,9±2,8	24
Жесткость во фронтальной плоскости (приведение), Н-мм/град	30,6±1,3	27,3±1,1	46,3±2,0	47,6±1,6	24
Жесткость в сагиттальной плоскости (сгибание), Н-мм /град	14,9±0,4	11,7±0,8	32,6±1,2	31,7±1,7	11
Жесткость в сагиттальной плоскости (разгибание), Н-мм/град	23,0±2,1	13,7±0,8	47,0±1,2	30,7±1,9	11
Жесткость при ротации кнаружи, Н-мм/град	12,9±1,4	13,2±1,0	23,8±1,4	25,0±2,0	14
Жесткость при ротации кнутри, Н-мм/град	10,6±0,4	13,8±1,0	24,1±1,7	24,5±1,8	14

традиционных чрескостных элементов, достоверно ($p < 0,05$) не превышает показатели эталонного модуля при отведении и приведении (17,9±1,8 Н-мм/град и 13,7±0,5 Н-мм/град соответственно). М3-анте-ext2 имел значение жесткости 23,8±1,1 Н-мм/град при приведении, что на 1% уступает значению М3э. Все прочие модули превышали значение показателя эталонного от 4 до 108%. Среди моделей, разработанных с использованием только традиционных чрескостных элементов, наибольшей жесткостью обладает модель М3-анте-стЧЭ2 (34,9±1,2 Н-мм/град). Среди моделей с использованием экстракортикальных фиксаторов, наибольшей жесткостью обладает М3-ретро-ext2 — 49,9±2,8 Н-мм/град. Он же показывал лучшие результаты среди всех моделей (рис. 5).

При исследовании жесткости в сагиттальной плоскости только М3-анте-стЧЭ2 уступал значению эта-

лонного модуля на 2,1% и составил 10,8±0,3 Н-мм/град при исследовании «сгибания». Из моделей, разработанных для антеградного введения, наибольшей жесткостью обладают модели с использованием экстракортикальных фиксаторов, максимальное значение жесткости среди которых было у М3-анте-ext2 (23,7±1,1 Н-мм/град). В исследуемых моделях для ретроградного введения интрамедуллярного стержня значение жесткости для модели М3-ретро-ext1 было максимальным при «разгибании» — 47,0±1,2 Н-мм/град. Среди моделей, разработанных с использованием только стандартных чрескостных элементов, наибольшей жесткостью обладает М3-ретро-стЧЭ1 — 23,0±2,1 Н-мм/град. Все модели с использованием экстракортикальных фиксаторов показали большую жесткость при нагрузках в сагиттальной плоскости (рис. 6).

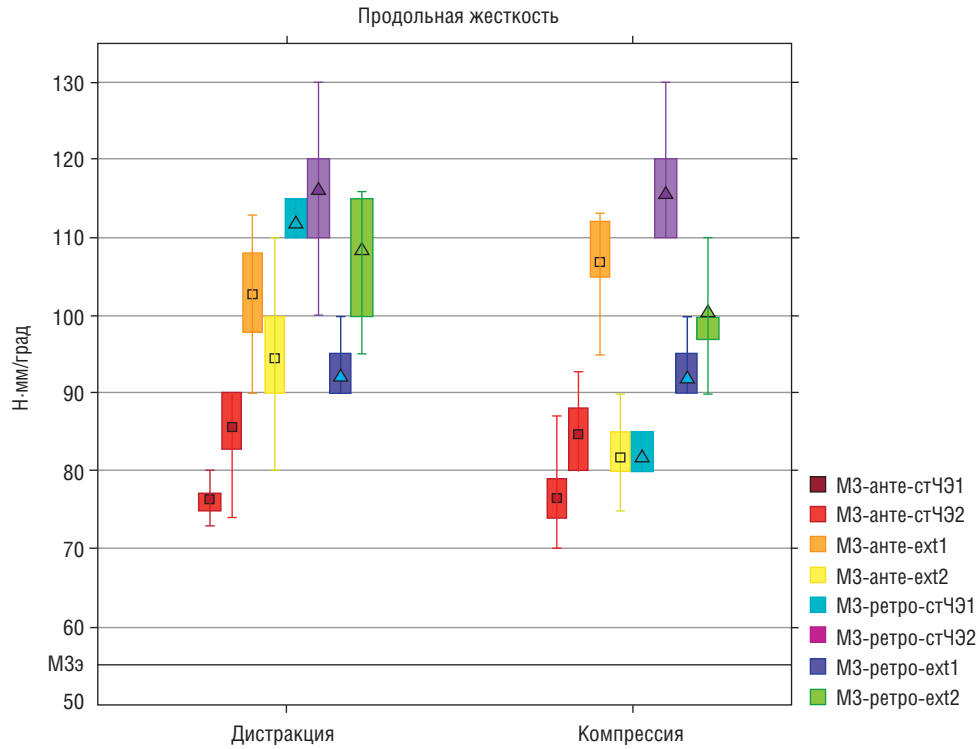


Рис. 4. Результаты исследования продольной жесткости остеосинтеза

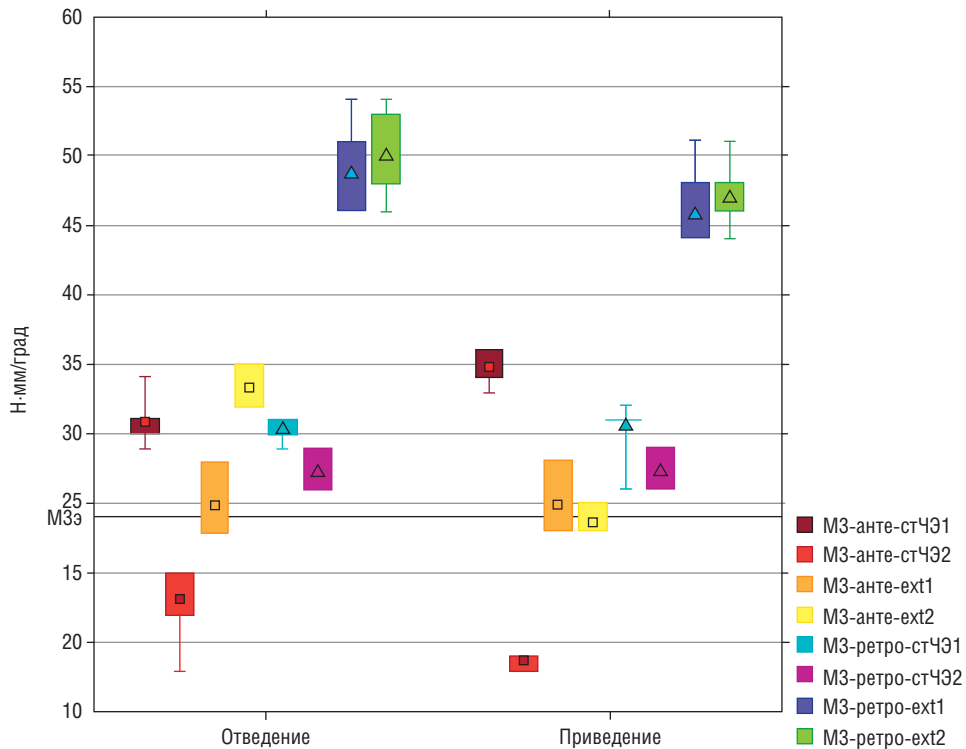


Рис. 5. Результаты исследования жесткости остеосинтеза в фронтальной плоскости

Исследование жесткости при ротационных нагрузках показало, что модели для ретроградного комбинированного остеосинтеза на основе стандартных чрескостных элементов уступают значению

жесткости эталонного модуля. Наименьшим показателем обладает M3-ретро-стЧЭ1 ($10,6 \pm 0,4$ Н·мм/град). При использовании экстракортикальных фиксаторов модели как для антеградного, так и для ретроградного

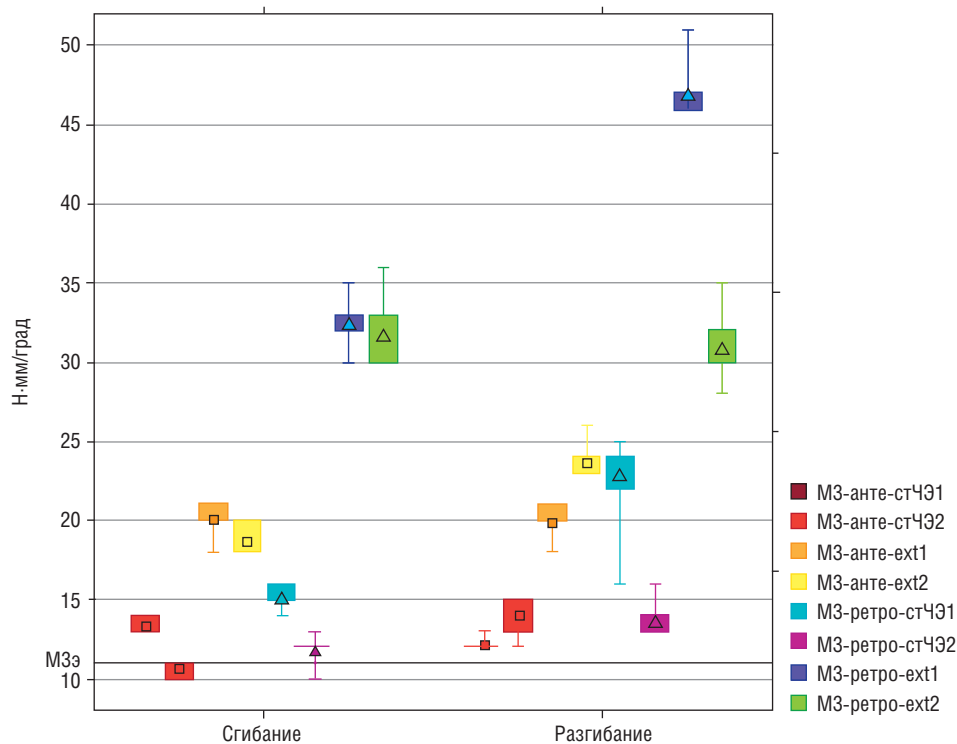


Рис. 6. Результаты исследования жесткости остеосинтеза в сагиттальной плоскости

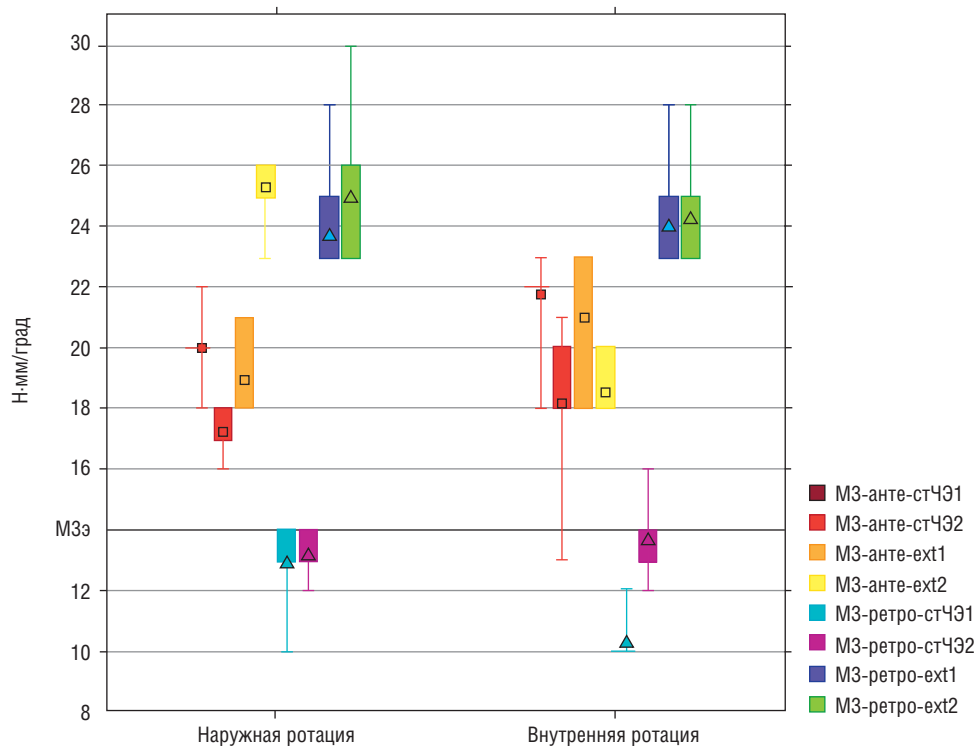


Рис. 7. Результаты исследования жесткости остеосинтеза при ротационных нагрузках

osteosynthesis possessed a higher stiffness compared to models with standard cross-sectional elements. The maximum value was for the module M3-анте-ext2 and amounted to $25,7 \pm 0,9$ N·mm/grad.

Among models using traditional cross-sectional elements, the maximum value was for the module M3-анте-стЧЭ1 and amounted to $21,9 \pm 1,1$ N·mm/grad. (fig. 7).

При выполнении остеотомии в средней трети диафиза технически возможно использование компоновки аппарата на основе четырех ЭФ, расположенных на расстоянии 10 см под углом 60°. Данные модули по сравнению с эталонным показали превышение продольной жесткости остеосинтеза на 92,7%, во фронтальной плоскости — на 193,8%, в сагиттальной плоскости — на 194,5%, ротационной жесткости на 318% по данным Ф.К. Сабирова¹ (данные ранее не публиковались).

Обсуждение результатов

Особое внимание при реализации методики УПГ следует обратить на такое осложнение, как преждевременное сращение в области регенерата. Одной из причин развития данного осложнения является конфликт между интрамедуллярным стержнем и тангенциально введенными чрескостными элементами. Наибольший риск конфликта характерен для тангенциального введения ЧЭ в области диафизарной трубки. Разные авторы указывают частоту этого осложнения в интервале от 7,1 до 14,3% [1, 2, 4–7]. При применении ЭФ [9] отмечено, что этот показатель значительно ниже, чем в группе с использованием только традиционных ЧЭ (3,7 и 9,1% соответственно). ЭФ позволяет снизить риск преждевременной консолидации в 2,5 раза за счет исключения конфликта между ЧЭ и интрамедуллярным стержнем. В то же время не исключает его полностью, так как есть зависимость от темпа distraction и возможность конфликта стержня со стенками костномозгового канала [12].

ЭФ имеет ряд конструктивных особенностей, которые заставляют внимательно относиться к риску воспаления: наличие полой трубки для остроконечного хвостовика, большой диаметр — 8 мм (диаметр стержня-шурупа, используемого на бедренной кости 5–6 мм), необходимость хирургического доступа для установки. Однако по данным применения ЭФ частота воспаления в области его установки составила от 14,8 до 17,1% [9, 13], все случаи воспаления купировались консервативными методами лечения. Для чрескостного остеосинтеза показатель частоты воспаления в области введения чрескостных элементов по данным литературы варьирует от 10 до 100% [14, 15], в случаях удлинения бедренной кости с использованием только внешней фиксации этот показатель составляет 18,2–

89% [1, 6, 9, 13]. Переломы чрескостных элементов — еще одно характерное осложнение, которое находится в прямой зависимости от длительности периода чрескостного остеосинтеза. Есть указания, что частота данного осложнения может составлять до 100% [6]. В среднем частоту данного осложнения указывают на уровне 12,5–13,7% при чрескостном остеосинтезе [1, 2, 9, 13]. При УПГ с применением ЭФ частота этого осложнения составила 3,7–5,7% [9, 13].

Таким образом, применение ЭФ в сравнении с традиционными чрескостными элементами не повышает риск таких осложнений, как воспаление в области ЧЭ и их переломы. Клиническая эффективность, позволяющая упростить выполнение комбинированной методики удлинения бедренной кости и снизить связанные с этим осложнения, неоспорима. Для активного клинического применения потребовалось уточнение технические параметры жесткости остеосинтеза при комбинированных методиках.

Для удлинения бедренной кости в средней трети диафиза полная компоновка аппарата (МЗ) может быть обеспечена двумя оптимальными по жесткости М2 на основе двух экстракортикальных фиксаторов с достаточным расстоянием между ними. Таким образом, нет проблемы обеспечения достаточной жесткости в модулях третьего порядка при выполнении остеотомии в средней трети диафиза бедра и антеградном введении стержня. В реальной клинической практике чаще требуется выполнение остеотомии либо в верхней трети диафиза (или граница верхней и средней трети), либо в нижней трети диафиза (или граница средней и нижней трети). В первом варианте используется антеградная методика проведения интрамедуллярного стержня. Только одна из исследуемых моделей для комбинированного антеградного остеосинтеза с использованием традиционных ЧЭ (МЗ-анте-стЧЭ2) не смогла обеспечить жесткость, сопоставимую со значениями МЗэ, по всем показателям, кроме продольной жесткости. Компоновки для комбинированного антеградного остеосинтеза в целом уступали в жесткости, кроме продольной, ретроградным, что можно связать с более технически сложной тангенциальной установкой ЧЭ в проксимальном отделе бедренной кости из-за наличия стержня в канале. Все модели с ЭФ для антеградной методики превышали жесткость по сравнению с традиционными ЧЭ по всем показателям до 1,5 раз. При остеотомии на уровне дистальной трети диафиза необходима компоновка с ретроградным введением стержня. При оценке жесткости во всех сериях исследований модули для ретроградного комбинированного остеосинтеза с использованием ЭФ имели наиболее высокие показатели жесткости по сравнению с остальными моделями. Ретроградные компоновки моделей на основе стандартных ЧЭ

¹ Сабиров Ф.К. Использование экстракортикальных фиксаторов при чрескостном остеосинтезе бедренной кости (экспериментально-клиническое исследование): специальность 14.01.15 «Травматология и ортопедия»: диссертация на соискание ученой степени кандидата медицинских наук / Сабиров Фаниль Камилжанович. СПб., 2016. 142 с.

не обеспечивали необходимую жесткость при ротационных нагрузках, при использовании ЭФ жесткость остеосинтеза повышалась в 1,5–2 раза. Ретроградные компоновки более удобны и просты в выполнении, так как ЧЭ в проксимальном отделе вводятся над стержнем. Также ретроградные компоновки дают больше пространства для установки ЭФ, а на уровне проксимального фрагмента кости позволяют расположить их на необходимом расстоянии в 10 см друг от друга с углом перекреста в 60°, обеспечивающие наибольшую жесткость. К сожалению, в настоящий момент в литературе нет данных оценки жесткости комбинированного остеосинтеза как с традиционными ЧЭ, так и с ЭФ.

Выводы

1. Применение экстракортикальных фиксаторов технически упрощает методику удлинения поверх гвоздя бедренной кости, не увеличивая количество осложнений, связанных с ЧЭ.

2. Для удлинения на уровне средней трети бедренной кости оптимальной компоновкой аппарата

является комбинация двух модулей на основе экстракортикальных фиксаторов, расположенных на расстоянии в 10 см друг от друга с углом перекреста в 60°.

3. Компоновки аппаратов внешней фиксации для антеградного и ретроградного комбинированного остеосинтеза на основе экстракортикальных фиксаторов, разработанные при выполнении остеотомии на границе верхней/средней трети диафиза и средней/нижней трети диафиза бедренной кости, превосходят аналогичные с использованием только стандартных чрескостных элементов в 1,2–2 раза.

4. Ретроградные компоновки с использованием экстракортикальных фиксаторов более удобны и просты в выполнении и повышают жесткость остеосинтеза в 1,5–2 раза в сравнении с компоновками на основе традиционных чрескостных элементов.

5. Все компоновки аппаратов с экстракортикальными фиксаторами обеспечивают достаточную жесткость остеосинтеза в сравнении с эталонным модулем и могут быть рекомендованы для клинического применения.

Список литературы

- Burghardt R.D., Manzotti A., Bhavne A., Paley D., Herzenberg J.E. Tibial lengthening over intramedullary nails a matched case comparison with Ilizarov tibial lengthening. *Bone Joint Res.* 2016; 5: 1–10. doi: 10.1302/2046-3758.51.2000577.
- Farsetti P., De Maio F., Potenza V. et al. Lower limb lengthening over an intramedullary nail: a long-term follow-up study of 28 cases. *J. Orthop. Traumatol.* 2019; 20 (1): 30. doi: 10.1186/s10195-019-0538-y.
- Kucukkaya M., Karakoyun O., Kuzgun U. Lengthening over a retrograde nail using 3 Schanz pins. *J. Orthop Trauma* 2013; 27 (1): 13–17. doi: 10.1097/BOT.0b013e31824a3e66.
- Paley D., Herzenberg J.E., Paremian G., Bhavne A. Femoral lengthening over an intramedullary nail. A matched-case comparison with Ilizarov femoral lengthening. *J. Bone Joint Surg. Am.* 1997; 79 (10): 1464–1480. doi: 10.2106/00004623-199710000-00003.
- Kocaoglu M., Eralp L., Kilicoglu O., Burc H., Cakmak M. Complications encountered during lengthening over an intramedullary nail. *J. Bone Joint Surg. Am.* 2004; 86 (11): 2406–2411. doi: 10.2106/00004623-200411000-00007.
- Park H.W., Yang K.H., Lee K.S. Tibial lengthening over an intramedullary nail with use of the Ilizarov external fixator for idiopathic short stature. *J. Bone Joint Surg. Am.* 2008; 90: 1970–1978. doi: 10.2106/JBJS.G.00897.
- Fernandes H.P., Barronovo D.G., Rodrigues F.L., Hono M. Femur lengthening with monoplane external fixator associated with locked intramedullary nail. *Rev. Bras. Ortop.* 2016; 52 (1): 82–86. doi: 10.1016/j.rboe.2016.03.007.
- Патент РФ № 87618 U1, МПК А61В 19/00, А61В 17/66. Экстракортикальный фиксатор Орто-СУВ: № 2009118782/22; заявл. 18.05.2009; опубл. 20.10.2009 / Соломин Л.Н., Утехин А.И., Виленский В.А.; заявитель и патентообладатель общество с ограниченной ответственностью «Орто-СУВ».
- [Pat. RF № 87618 U1, МПК А61В 19/00, А61В 17/66. Extracortical clamp device Orto-SUV / Solomin L.N., Utehin A.I., Vilenskij V.A. applicant and patentee limited liability company «Orto-SUV». № 2009118782/22; zajavl. 18.05.2009; opubl. 20.10.2009].
- Соломин Л.Н., Сабиров Ф.К. Осложнения, связанные с применением экстракортикальных фиксаторов при комбинированном и последовательном использовании чрескостного остеосинтеза и внутренней фиксации бедренной кости. *Травматология и ортопедия России* 2015; 78 (4): 103–110. doi: 10.21823/2311-2905-2015-0-4-103-110. [Solomin L.N., Sabirov F.K. Complications after use of extracortical clamp device in combined and consecutive external and internal fixation of femoral bone. *Travmatologiya i ortopediya Rossii* 2015; 78 (4): 103–110 (In Russ.)]. doi: 10.21823/2311-2905-2015-0-4-103-110
- Сабиров Ф.К., Соломин Л.Н. Исследование жесткости модулей первого и второго порядка, сконструированных с использованием экстракортикальных фиксаторов. *Травматология и ортопедия России* 2015; 75 (1): 58–65 [Sabirov F.K., Solomin L.N. Investigation of rigidity of first-order and second-order modules, assembled with use of extracortical clamp devices. *Travmatologiya i ortopediya Rossii* 2015; 75 (1): 58–65 (In Russ.)]. doi: 10.21823/2311-2905-2015-0-1-60-65.
- Основы чрескостного остеосинтеза / под ред. Л.Н. Соломина. М.: БИНОМ, 2015; 3: 560 с. [Fundamentals of transosseous osteosynthesis edited by L.N. Solomin. Moscow: BINOM, 2015; 3: 560 p (In Russ.)].
- Щепкина Е.А., Соломин Л.Н., Саута О.И., Сабиров Ф.К. Обоснование применения ортопедического гексапода при удлинении бедренной кости «поверх» интрамедуллярного стержня. *Кафедра травматологии и ортопедии* 2021; 45 (3): 27–36. [Shchepkina E.A., Solomin L.N., Sauta O.I., Sabirov F.K. Substantiation for the use of orthopedic hexapod for the femur lengthening

- ing over the nail. *Kafedra travmatologii i ortopedii* 2021; 45 (3): 27–36 (In Russ.]). doi: 10.17238/issn2226-2016.2021.3.27-36.
13. Щепкина Е.А., Лебедев И.В., Соломин Л.Н., Корчагин К.Л., Сабиров Ф.К., Парфеев Д.Г. Сравнительная оценка удлинения длинных костей нижних конечностей по Илизарову и «поверх» интрамедуллярного стержня. Ученые записки СПбГМУ им. акад. И.П. Павлова 2021; 28 (1): 40–51. [Shchepkina E.A., Lebedkov I.V., Solomin L.N., Korchagin K.L., Sabirov F.K., Parfeev D.G. Lower limbs lengthening over the intramedullary nail versus lengthening by Ilizarov technique. *The Scientific Notes of the Pavlov University* 2021; 28 (1): 40–51 (In Russ.]). doi: 10.24884/1607-4181-2021-28-1-40-51.
 14. Kazmers N.H., Fragomen A.T., Rozbruch S.R. Prevention of pin site infection in external fixation: a review of the literature. *Strat. Traum. Limb. Recon.* 2016; 11 (2): 75–85. doi: 10.1007/s11751-016-0256-4.
 15. Fragomen A.T., Miller A.O., Brause B.D., Goldman V., Rozbruch S.R. Prophylactic Postoperative Antibiotics May Not Reduce Pin Site Infections After External Fixation. *HSSJ* 2017; 13 (2): 165–170. doi: 10.1007/s11420-016-9539-z.

Поступила в редакцию: 14.07.2023 г.

Сведения об авторах:

Лебедев Иван Валерьевич — врач травматолог-ортопед травматолого-ортопедического отделения № 1 Национального медицинского исследовательского центра травматологии и ортопедии им. Р.П. Вредена; 195427, Санкт-Петербург, ул. Академика Байкова, д. 8; e-mail: positivism@mail.ru; ORCID 0000-0003-1484-5971;

Сабиров Фаниль Камилжанович — кандидат медицинских наук, доцент кафедры травматологии и ортопедии Национального медицинского исследовательского центра травматологии и ортопедии им. Р.П. Вредена; 195427, Санкт-Петербург, ул. Академика Байкова, д. 8; e-mail: sabirov_fanil@mail.ru; ORCID 0000-0002-0307-0771;

Щепкина Елена Андреевна — доктор медицинских наук, доцент, старший научный сотрудник научного отделения лечения травм и их последствий Национального медицинского исследовательского центра травматологии и ортопедии им. Р.П. Вредена; 195427, Санкт-Петербург, ул. Академика Байкова, д. 8; профессор кафедры травматологии и ортопедии, доцент кафедры общеврачебной практики (семейной медицины) Первого Санкт-Петербургского государственного медицинского университета им. акад. И.П. Павлова; 197022, Санкт-Петербург, ул. Льва Толстого, д. 6–8; e-mail: reposition@yandex.ru; ORCID 0000-0001-6132-0305.



Научно-практический медицинский журнал
ISSN 2307-6348

МЕД АЛЪЯНС

Журнал выходит 4 раза в год
Импакт-фактор 1,19
Включен в перечень ВАК

Подписной индекс «Пресса России» 41443
<http://www.med-alyans.ru/>

Сходства и особенности современных подходов к хирургическому лечению при внутрисуставных переломах проксимального и дистального метаэпифизов большеберцовой кости

Б.А. Майоров^{1,2,3}, И.Г. Беленький^{1,2}, А.Ю. Кочиш^{4,5}, Г.Д. Сергеев^{1,2}

¹Санкт-Петербургский научно-исследовательский институт скорой помощи им. И.И. Джанелидзе

²Санкт-Петербургский государственный университет

³Первый Санкт-Петербургский государственный медицинский университет им. акад. И.П. Павлова

⁴Национальный медицинский исследовательский центр травматологии и ортопедии им. Р.Р. Вредена, Санкт-Петербург

⁵Военно-медицинская академия им. С.М. Кирова, Санкт-Петербург

Similarities and special features of modern approaches to surgical treatment of intra-articular fractures of tibial proximal and distal metaepiphyses

B. Maiorov^{1,2,3}, I. Belen'kii^{1,2}, A. Kochish^{4,5}, G. Sergeev^{1,2}

¹St. Petersburg I.I. Dzhanelidze Research Institute of Emergency Medicine

²St. Petersburg State University

³Pavlov First St. Petersburg State Medical University

⁴Vreden National Medical Center of Traumatology and Orthopedics, St. Petersburg

⁵Kirov Military Medical Academy, St. Petersburg

© Коллектив авторов, 2023 г.

Резюме

Введение. Проанализированы данные специальной научной литературы, касающиеся современных принципов диагностики, предоперационного планирования и хирургического лечения при внутрисуставных переломах двух локализаций: проксимального и дистального метаэпифизов большеберцовой кости.

Целью обзора является оценка посредством анализа профильных научных публикаций сходных моментов и различий в классификационных подходах, диаг-

ностических методиках, принципах планирования и выполнения операций остеосинтеза у пациентов с внутрисуставными переломами проксимального и дистального метаэпифизов большеберцовой кости. Отмечено, что современные классификации переломов плато большеберцовой кости и пилона построены на теории колонн. Для точного определения характера перелома необходим тщательный анализ данных компьютерной томографии. На этой основе производится планирование операций остеосинтеза

с обеспечением фиксации всех поврежденных колонн. Авторами обсуждаются необходимые для этого комбинации хирургических доступов. Рассматриваются также варианты остеосинтеза, при этом особое внимание обращено на фиксацию задних отделов плато большеберцовой кости и пилона. Различия в подходах к хирургическому лечению пациентов с переломами плато и пилон большеберцовой кости обусловлены прежде всего существенной разницей в общих размерах голени в области коленного и голеностопного суставов и, в частности, со значительно меньшим объемом мягких тканей на уровне дистального метаэпифиза большеберцовой кости. Эти отличительные черты строения должны учитываться хирургами при выборе хирургических доступов для производства остеосинтеза при рассматриваемых переломах. **Заключение.** Соблюдение классических принципов хирургического лечения внутрисуставных переломов с реализацией современных подходов к выбору доступов и техники остеосинтеза являются верным путем совершенствования специализированной травматологической помощи сложной категории пациентов с внутрисуставными переломами проксимального и дистального метаэпифизов большеберцовой кости, который должен способствовать снижению доли послеоперационных осложнений и улучшению исходов лечения.

Ключевые слова: перелом плато большеберцовой кости, перелом пилон, внутрисуставной перелом, остеосинтез, малоинвазивный остеосинтез, теория колонн

Summary

Introduction. Analysis of special scientific literature concerning the modern principles of diagnostics, preoperative planning and surgical treatment of intra-articular fractures of two localizations: proximal and distal me-

taepiphyses of the tibia, was carried out. **Aim of the review.** To evaluate, through the analysis of specialized scientific publications, similarities and differences in classification approaches, diagnostic methods, principles of planning and performing osteosynthesis in patients with intra-articular fractures of the proximal and distal metaepiphyses of the tibia. It is noted that the modern classifications of both tibial plateau and pilon fractures are based on the column theory. A thorough analysis of computed tomography data is necessary to precisely determine the fracture pattern. On this basis, osteosynthesis surgeries are planned as to provide fixation of all damaged columns. Authors discuss the combinations of surgical approaches necessary for this purpose. Variants of osteosynthesis are also considered, with special attention paid to fixation of the posterior aspects of the tibial plateau and pilon. The differences in approaches to surgical treatment of patients with fractures of the tibial plateau and pilon are primarily due to a significant difference in the overall size of the tibia in the area of the knee and ankle joints and, in particular, with a significantly smaller volume of soft tissues at the level of the distal metaepiphysis of the tibia. These differences in anatomy should be taken into account by surgeons when choosing surgical approaches for osteosynthesis of the discussed fractures. **Conclusion.** Adherence to the classical principles of surgical treatment of intra-articular fractures with the use of modern surgical approaches and osteosynthesis techniques is a sure way to improve specialized trauma care for a complex category of patients with intra-articular fractures of the proximal and distal tibial metaepiphyses, which should help to reduce the incidence of postoperative complications and improve treatment outcomes.

Keywords: tibial plateau fracture, pilon fracture, intra-articular fracture, osteosynthesis, minimally invasive osteosynthesis, column theory

Введение

В нашей работе проанализированы данные специальной научной литературы, касающиеся современных принципов диагностики, предоперационного планирования и хирургического лечения при внутрисуставных переломах двух локализаций: проксимального и дистального метаэпифизов большеберцовой кости (ББК). Авторы объединили переломы этих локализаций в рамках одного аналитического обзора, исходя из ряда соображений. В частности, указанные травмы повреждают два крупных сустава нижней конечности, несущих большую осевую опорную нагрузку

и имеющих относительно слабое покрытие мягкими тканями, что является критичным в случаях высокоэнергетических повреждений, а также имеет большое значение при выборе хирургических доступов для остеосинтеза. Кроме того, внутрисуставной характер обоих рассматриваемых переломов предполагает по современным представлениям необходимость хирургического лечения для достижения максимально полной (анатомичной) репозиции суставных поверхностей и стабильной фиксации костных отломков с целью обеспечения возможностей ранней активной реабилитации [1, 2]. Однако стремление точно восстановить конфигурацию суставных поверхностей, как

правило, значительно увеличивает травматичность операций остеосинтеза и существенно повышает риски развития осложнений [3–6].

По лечению пациентов с внутрисуставными переломами проксимального метаэпифиза (или плато) ББК и дистального метаэпифиза (пилона) имеется обширная научная и учебная литература. При этом в последние годы произошел ряд изменений во взглядах травматологов на обсуждаемые травмы, заставившие их более тщательно и осознанно подходить к диагностике, предоперационному планированию и собственно хирургическому лечению пациентов соответствующего профиля [5–8]. В частности, при высокоэнергетических травмах обоих локализаций большинство хирургов склоняются в настоящее время к двухэтапному протоколу лечения с первичным остеосинтезом аппаратами внешней фиксации при умеренной тракции в зонах переломов [9, 10]. Общепринятым стало выполнение компьютерной томографии (КТ) перед операцией последующего окончательного остеосинтеза [2, 11, 12]. Кроме того, в последнее время часто применяются предызогнутые низкопрофильные пластины, позволяющие выполнять малоинвазивный накостный остеосинтез при внутрисуставных переломах [1, 13, 14].

В последнее время активно происходит развитие современных методов диагностики, а в большинстве травматологических стационаров стала применяться КТ с возможностью 2D- и 3D-визуализации характера переломов. Помимо этого, были пересмотрены классификации с уточнением архитектоники обсуждаемых повреждений, усовершенствованы старые и предложены новые лечебные подходы. Разработан ряд новых открытых расширенных и, наоборот, ограниченных малоинвазивных хирургических доступов, а также усовершенствованы приемы открытой и закрытой репозиции костных отломков. В клиническую практику были внедрены новые имплантаты для остеосинтеза и модернизированы методы реабилитации. Однако, несмотря на все вышеперечисленное, сохраняются большие доли значимых осложнений и неудовлетворительных исходов лечения как при переломах пилонна, так и плато ББК [15, 16]. И поэтому, по мнению многих современных специалистов, переломы обсуждаемых локализаций остаются одними из самых сложных и проблематичных как для оперирующих хирургов, так и для пациентов [1, 2]. Об этом свидетельствуют довольно частые случаи инвалидизации по данным специальной научной литературы, хотя доли переломов плато ББК и пилонна не превышают 1–2% от всех переломов костей скелета у взрослых [2, 5, 6]. Социальная значимость относительно высокого риска инвалидизации после обсуждаемых переломов усиливается тем, что соответствующие травмы неред-

ко случаются у пациентов трудоспособного возраста, а их высокоэнергетический характер закономерно определяет обширные разрушения суставных поверхностей ББК в ее проксимальном или дистальном отделах, приводя к нарушениям функции коленного и голеностопного суставов и значимому снижению качества жизни пациентов [15–17].

Современные данные научной литературы по результатам лечения при переломах плато ББК довольно противоречивы. Известно, что в последние годы достигнуты определенные успехи, и некоторые авторы приводят до 82,7% отличных функциональных исходов оперативного лечения при таких травмах [18]. Однако следует отметить, что подобные работы обычно включают пациентов с переломами плато ББК всех типов, а доля самых сложных из них (типа С3 по классификации АО/ASIF) не превышает 10%. Если же рассматривать только пациентов со сложными переломами, возникшими в результате высокоэнергетических травм, то результаты хирургического лечения обычно значительно хуже [15]. Так, недавнее исследование В. Meulenkamp и соавт. (2017) показало, что более чем в 30% случаев после оперативного лечения при переломах плато ББК остаются значимые смещения фрагментов суставной поверхности, особенно характерные для его заднелатеральных отделов [19]. И поэтому вопросам точной репозиции и надежной фиксации именно задних отделов плато ББК посвящено в последнее время большое количество исследований. Мы постараемся далее поподробнее остановиться на наиболее рациональных, по нашему мнению, доступах и подходах к остеосинтезу заднемедиального и заднелатерального фрагментов (задней опорной колонны) плато ББК.

Современные результаты оперативного лечения при переломах пилонна ББК также далеки от желаемых. В частности, M.S. Minator и соавт. (2018) изучили группу из 41 пациента со сложными переломами пилонна типа С по классификации АО/ASIF. Несмотря на относительно неплохие функциональные исходы лечения по шкале AOFAS, у большинства пациентов сохранялся болевой синдром средней интенсивности, требующий постоянного приема обезболивающих препаратов, что, безусловно, свидетельствует о развитии посттравматического артроза [20]. При этом, как и при переломах плато ББК, многие современные авторы видят основную причину проблемы неудовлетворительных исходов оперативного лечения при многооскольчатых переломах пилонна в недостаточно качественной реконструкции суставной поверхности, которая чаще всего обусловлена неточной репозицией задних отломков дистального отдела ББК [21].

Для улучшения исходов лечения при сложных внутрисуставных переломах двух обсуждаемых лока-

лизаций необходимо, прежде всего, поставить правильный диагноз с точной пространственной оценкой характера повреждений, отнести перелом к определенному типу по соответствующей современной классификации, ориентирующей хирургов в отношении рационального выбора доступов и техники остеосинтеза, а затем качественно выполнить запланированный объем оперативного вмешательства, не допуская значительных остаточных смещений фрагментов суставных поверхностей и в то же время не превышая порог допустимой травматизации тканей.

Цель исследования

С учетом сказанного целью нашего аналитического обзора является оценка посредством анализа профильных научных публикаций сходных моментов и отличий в классификационных подходах, диагностических методиках, принципах планирования и выполнения операций остеосинтеза у пациентов с внутрисуставными переломами проксимального и дистального метаэпифизов большеберцовой кости.

Современные классификации переломов плато и пилона большеберцовой кости и их значение для правильного выбора лечебной тактики

В последние годы в профильной научной литературе наблюдается пересмотр классических классификаций АО/ASIF и J. Schatzker (1974), применяемых для переломов плато ББК и пилона. Это связано, прежде всего, с внедрением в широкую клиническую практику КТ и возможностей трехмерной визуализации поврежденных метаэпифизов ББК [11, 12, 22]. Исходя из современных представлений, основанных на широком применении данных рентгеновской 3D-визуализации и возможностях построения объемного изображения при проведении предоперационного планирования, большинство специалистов все чаще применяют в своей клинической практике теорию строения проксимального и дистального метаэпифизов ББК в виде нескольких опорных колонн [23–26].

В связи с широким внедрением КТ в диагностический процесс стало понятно, что частота переломов плато ББК с вовлечением задних его отделов достигает 60%, что и явилось основной причиной разработки новых классификаций [27]. В 2010 г. C.F. Luo и соавт. предложили трехколонную концепцию, разделив проксимальный отдел ББК на медиальную, латеральную и заднюю колонны, уточнив локализацию повреждений и изменив подход к предоперационному планированию обсуждаемых переломов [23]. В дальнейшем были предложены другие модификации ко-

лонной концепции [24, 28]. В частности, S.M. Chang и соавт. (2014) разделили плато ББК на четыре квадранта: переднемедиальный, переднелатеральный, заднемедиальный и заднелатеральный. Помимо этого, они обосновали показания к применению комбинации реверсивного L-образного заднемедиального и переднелатерального доступов для репозиции и фиксации переломов переднемедиального, заднемедиального и заднелатерального квадрантов плато ББК [29]. Через два года M. Krause и соавт. (2016) на основании анализа аксиальных срезов КТ у 246 профильных пациентов предложили для еще более точной локализации повреждений суставной поверхности плато ББК выделять 10 сегментов — 5 передних и 5 задних. Эти авторы доказали высокую частоту вовлечения задних сегментов плато ББК как при низкоэнергетических, так и при высокоэнергетических переломах и подтвердили необходимость более широкого и частого применения задних хирургических доступов для реконструкции указанных отделов [28].

Однако в 2017 г. M.S. Dhillon и соавт. [29] высказали мнение, согласно которому классификация M. Krause и соавт. не так удобна в клинической практике, как трехколонная классификация C.F. Luo и соавт. и четырехквadrантная классификация S.M. Chang и соавт., так как последние имеют анатомическое обоснование и помогают в выборе конкретных доступов и опорных пластин для поддержки поврежденных костных колонн. Кроме того, M. Krause и соавт. (2016) не акцентировали внимание на особенностях повреждений — расколе или импрессии плато ББК, что затрудняет рациональный выбор применяемого фиксатора и не дает представлений о том, с какой стороны необходима установка опорной пластины (сторона компрессии), а с какой требуется добавочная поддерживающая пластина (сторона растяжения или раскола).

Особого внимания, по нашему мнению, заслуживает работа M. Kfuri и J. Schatzker (2018), которые дополнили классическую классификацию J. Schatzker (1974) данными КТ. Добавление данных рентгеновской 3D-визуализации позволило этим авторам оценить весь спектр переломов плато ББК как в сагиттальной, так и во фронтальной плоскостях, а также детально классифицировать их с прицелом на возможные технические приемы репозиции и фиксации костных отломков [11]. Добавив к цифровым обозначениям буквенные (А — передний, Р — задний, М — медиальный и L — латеральный), авторы предложили отдельно обозначать поврежденные фрагменты проксимального метаэпифиза ББК. При этом они определили «плоскость экватора», разделяющую плато ББК на два передних и два задних фрагмента с границей, проходящей на латеральной стороне через переднелатеральную часть головки малоберцовой кости (МБК)

в точке прикрепления латеральной коллатеральной связки, а на медиальной стороне — тотчас кзади от места прикрепления поверхностной медиальной коллатеральной связки. В результате они выделили четыре фрагмента, к каждому из которых можно применить определенный доступ для прямой репозиции и фиксации отломков суставной поверхности при условии сохранения неповрежденными связочных структур, отвечающих за стабильность коленного сустава.

Кроме того, в случаях переломов плато ББК по типу «раскола» авторы отмечают точки выхода линии перелома на суставное кольцо («articular rim») соответствующими прописными буквами «a» и «p», а вершину клина в области метаэпифиза — буквой «x». Точная локализация этих ориентиров чрезвычайно важна для анатомичной репозиции отломков и для выбора доступа. Сагиттально ориентированные переломы имеют «перерыв суставного кольца» в передней и задней частях. При этом фронтально ориентированные переломы часто проходят в плоскости, параллельной «экватору» и могут иметь «перерыв» в двух передних или двух задних точках. С точки зрения аксиальной стабильности фиксации важно определить точку верхушки, чтобы опорная пластина была установлена параллельно плоскости перелома, а репозиция с помощью эффекта противоскольжения начиналась от верхушки фрагмента — скола. В случаях оскольчатых одномышечковых и двухмышечковых переломов также важно определить все плоскости переломов и стараться соблюдать приведенную технологию в отношении каждого из них [11].

Теория опорных колонн применяется также и в классификациях переломов дистального метаэпифиза (пилона) ББК. В частности, M. Assal (2008) предложил выделять в этой области медиальную, латеральную и заднюю колонны [30]. При этом медиальная колонна является продолжением медиальной части диафиза и включает медиальную часть суставной поверхности пилон и медиальную лодыжку. Латеральная колонна образована переднелатеральной частью диафиза с переднелатеральной частью суставной поверхности ББК (бугорок Tillaux-Chaput), а также межберцовой вырезкой. Заднюю колонну образует задняя часть суставной поверхности дистального метаэпифиза ББК — так называемая «задняя лодыжка». С точки зрения автора и его последователей, такое разделение переломов помогает определиться с хирургическим доступом с учетом локализации повреждений суставной поверхности и вовлечением разных колонн, а также оценить необходимое позиционирование имплантатов в зависимости от повреждений этих колонн [25, 30]. Сходную по своей философии концепцию предложили X. Tang и соавт. (2012), которые выделяют латеральную колонну (дистальный метаэпифиз

МБК или латеральную лодыжку), медиальную колонну (медиальная треть дистального метаэпифиза ББК), а также переднюю и заднюю колонны, разделенные фронтальной межлодыжечной плоскостью [26].

Развернутую классификацию переломов пилон, основанную на анализе данных КТ у 108 профильных пациентов, предложили С. Topliss и соавт. (2005), которые выделили 10 типов переломов в зависимости от размеров и ориентации основных суставных фрагментов: латерального, медиального, заднего и фрагмента центральной импрессии, так называемого «die punch» фрагмента, сгруппировав их в две группы (сагиттальные и коронарные переломы), ориентируясь на преимущественную линию перелома [22]. Аналогично известной классификации J. Schatzker (1974), авторы отметили зависимость типа перелома пилон от энергии травмы, направления травмирующих сил и возраста пациента.

Оригинальный подход к классификации переломов пилон предложили D. Leonetti и D. Tigani в 2017 г. [16]. Они соотносят свою классификацию с классификацией переломов проксимального отдела плеча по Neer, подразделяя переломы пилон на 4 типа в зависимости от количества суставных фрагментов, а также, как С. Topliss и соавт. (2005), выделяют сагиттальные и фронтальные подтипы. К 1-му типу относятся переломы без смещения отломков и околосуставные; ко 2-му типу — переломы из двух фрагментов: медиального и латерального или переднего и заднего, соответственно сагиттальные и фронтальные. В 3-й тип включены переломы из трех стандартных фрагментов, также сагиттальные и фронтальные, 4-й тип — четырехфрагментарные, включающие центральный фрагмент с импрессией и многооскольчатые переломы [12]. Кроме того, целый ряд авторов [6, 12, 25, 31] отмечают необходимость прицельного анализа архитектоники перелома пилон для рационального выбора имплантатов и хирургических доступов. Так, сагиттальные переломы чаще требуют медиального фиксатора для того, чтобы вводимые винты проходили перпендикулярно основной плоскости перелома. Соответственно при фронтальных переломах необходимо устанавливать винты в переднезаднем направлении и выбирать соответствующий фиксатор [12, 22].

Таким образом, при переломах пилон и плато ББК в клинической практике возможно применение нескольких классификаций, каждая из которых не исключает другие, но дополняет их, предоставляя больше информации о конкретной архитектонике костных повреждений. То есть в ходе предоперационного планирования мы можем пользоваться несколькими классификациями, чтобы улучшить понимание расположения костных отломков и наметить определенные

шаги для реконструкции суставной поверхности и поврежденного сегмента в целом.

Следует также отметить, что за последнее десятилетие понимание особенностей архитектуры переломов плато ББК и пилона существенно улучшилось. Обе эти локализации имеют схожее анатомическое строение: состоят из трех опорных костных колонн, подверженных повреждениям при травматических осевых нагрузках, которые могут повреждать латеральную, медиальную, заднюю, а также центральную часть суставной поверхности, которая подвержена импрессии со сминанием подлежащей губчатой кости и кортикального суставного кольца, от которого зависит стабильность суставов. Переломы плато ББК и пилона схожи по деформирующим силам, приводящим к варусной и вальгусной деформациям, вариантам костных повреждений — раскол или импрессия, общему строению с типичными фрагментами — медиальным, латеральным и задним. При этом применяемые для их оценки традиционные и современные классификации позволяют учесть все аспекты возможных повреждений, детально представить архитектуру переломов и целенаправленно спланировать операции остеосинтеза.

Особенности диагностики и предоперационного планирования

По мнению большинства специалистов, диагностический процесс при рассматриваемых переломах должен начинаться с анализа первичных рентгенограмм в стандартных (прямой и боковой) проекциях с захватом всего сегмента голени и двух смежных суставов [1, 2, 5–7]. Это позволяет определить первичную деформацию — вальгус, варус, нейтральное положение, анте- и ретроверсию, а также оценить наличие нарушений референтных линий и углов на голени, компрессии и дистракции костных колонн [32]. Результатом оценки первичных рентгенограмм может стать предварительная классификация поврежденного сегмента по АО/ASIF и J. Schatzker для переломов плато ББК или по АО/ASIF и Ruedi-Algower для переломов пилона. Кроме того, стандартных рентгенограмм достаточно для планирования метода первичной коррекции осей и углов, устранения грубых смещений, вывихов и подвывихов в суставах, то есть для планирования коррекции оси поврежденного сегмента и его первичной стабилизации аппаратом внешней фиксации (АВФ) при двухэтапном лечении. Из анализа рентгенограмм становится понятно, где необходимо создать дистракцию — по какой колонне (медиальной, латеральной, задней, передней) и как конкретно установить наружный фиксатор [10, 33, 34].

Следующий этап диагностического процесса — КТ-исследование. Многие авторы рекомендуют проводить его именно после наложения первичного АВФ [9, 10]. По мнению B.N. Saad и соавт. (2019), первичное восстановление оси, длины и ротации сегмента перед выполнением КТ-исследования, помогает установить очертания типичных фрагментов и их мобильность, снизить интраоперационную лучевую нагрузку и изменить выбор доступа по сравнению с КТ, выполненным до первичной стабилизации [9]. Хотя КТ и применяется повсеместно, для повышения ее диагностической ценности интерпретация полученных данных требует систематизации.

В отличие от стандартных рентгенограмм, дающих «плоскостную картину», анализ аксиальных срезов КТ и их сопоставление с сагиттальными и фронтальными срезами позволяют точно определить локализацию зон импрессии суставной поверхности, оценить их глубину и идентифицировать смещения фрагментов суставной поверхности для планирования их репозиции [35–37]. В частности, при переломах плато ББК, по мнению многих авторов, очень часто зоны наибольшей импрессии и смещения локализируются в заднелатеральных отделах, а их точная визуализация возможна только с применением описанных подходов к детальному анализу данных КТ-диагностики [27, 28].

При переломах пилона «послойный» анализ сагиттальных срезов КТ помогает уточнить величину «типичного» заднего фрагмента Volkman's, типичных переднелатерального Tillaux-Charput фрагмента, а также и медиального костного фрагмента. Кроме того, величина фрагмента центральной импрессии устанавливается при описанном выше подходе посредством сопоставления аксиальных, сагиттальных и фронтальных срезов. Величина «ступеньки» суставной поверхности, образовавшаяся за счет элевации заднего края ББК, определяется по сагиттальным срезам. Аксиальные срезы, особенно в сравнении с таковыми на неповрежденной конечности, помогают определить степень повреждения дистального межберцового сочленения, конгруэнтность межберцового промежутка и степень его повреждения. Данные по вовлеченности вырезки МБК на дистальном отделе ББК, а также целостности дистального межберцового синдесмоза (ДМБС) крайне важны в плане прогноза латеральной стабильности голеностопного сустава и склонности к посттравматическому артрозу. По мнению J.M. Haller и соавт. (2019), повреждение ДМБС встречается у 14% пациентов с переломами пилона, а еще у 2% пострадавших это повреждение остается недиагностированным. При этом ошибки восстановления ДМБС в 93% случаев приводят к посттравматическому артрозу голеностопного сустава [38].

Таким образом, полученные при анализе рентгенограмм и КТ данные позволяют определить индивидуальную архитектуру переломов обеих рассматриваемых локализаций. Мы называем такой подход «дооперационной визуализацией в 360°». Он в каждом конкретном клиническом случае позволяет нам визуализировать все компоненты повреждений проксимального или дистального метаэпифизов ББК и МБК, определять конкретные хирургические доступы, выбирать необходимые имплантаты, а также планировать их позиционирование, то есть проводить полноценное и корректное дооперационное планирование.

Современные принципы хирургического лечения при обсуждаемых переломах

Классические принципы хирургического лечения при внутрисуставных переломах костей предполагают анатомичную репозицию костных отломков с участками суставного хряща и остеосинтез с достижением абсолютной стабильности фиксации для реализации возможностей ранней реабилитации [1]. Безусловно, эти принципы актуальны и должны соблюдаться при рассматриваемых нами локализациях внутрисуставных переломов. Однако среди специалистов, занимающихся лечением пациентов с такими повреждениями, в последние годы формируются определенные новые тенденции лечебной тактики, которые заслуживают обсуждения.

Одной из таких новых лечебных тенденций следует признать стремление оперирующих хирургов обеспечить при остеосинтезе кратчайший подход к «зоне наибольшего интереса», что, соответственно, предполагает выбор адекватного хирургического доступа, а чаще — даже комбинации доступов, минимально достаточных для ограниченно открытой прямой репозиции внутрисуставных фрагментов переломов. Практической реализации этой тенденции способствуют тщательный анализ архитектуры перелома с позиций колонной теории строения метаэпифизов ББК, а также определение биомеханического типа повреждения костной ткани («раскола» или «импрессии»), покрытой суставным хрящом [1, 2, 25, 34, 39, 40].

Принцип репозиции фрагмента «раскола» медиального мыщелка ББК хорошо описан в уже упомянутой нами выше работе М. Kfuri и J. Schatzker [11]. Однако он вполне применим и для расколов латерального мыщелка плато ББК, и для его заднего края, а также для медиального фрагмента пилона [41, 42]. При репозиции таких фрагментов следует обнажить верхушку скола, сопоставить ее с выколом на основном костном фрагменте, располагать фиксирующую пластину параллельно плоскости перелома и последователь-

но вводить винты перпендикулярно этой плоскости по принципу «противоскольжения», осуществляя межфрагментарную компрессию. Ввиду ограниченных возможностей визуального контроля зоны переломов интраоперационный рентгеновский контроль важен при обеих обсуждаемых локализациях [1, 2].

Репозиция импрессированного суставного фрагмента осуществляется за счет его обратной элевации — в случае плато или низведения — в случае переломов пилона ББК. При этом доступ к области костной импрессии возможен через линию перелома путем отведения фрагментов или посредством вертикальной остеотомии по технике «открытой книги» [1, 11]. Второй способ реимпакции — формирование костного окна в области метафиза ББК с постепенным «выстукиванием» импрессированного суставного фрагмента [1, 11]. Образовавшийся после подъема костный дефект в области эпифиза желательнее замещать ауто-, аллокостью или синтетическим структурным остеокондуктивным материалом, так как именно «плотное» замещение таких дефектов является элементом поддержки достигнутой репозиции суставной поверхности и способствует профилактике вторичного смещения костных отломков [43, 44].

Метод фиксации такого импрессированного фрагмента суставной поверхности зависит от целостности кортикальной стенки, прилегающей к зоне импрессии, но в большинстве случаев требует установки опорной пластины с угловой стабильностью винтов и эффектом «рафтинга» — субхондральной плоскостной поддержки. При этом если прилегающий к зоне импрессии кортикальный слой кости тоже вовлечен в зону импрессионного перелома, желательна установка опорной пластины именно в этой области для обеспечения утраченной кортикальной поддержки. Этот принцип важен, например, при заднелатеральной импрессии плато ББК, когда показана установка опорной пластины по задней поверхности латерального мыщелка [15, 44, 45].

Так как в случаях сложных переломов плато ББК и пилона, включающих в себя повреждение нескольких опорных костных колонн, имеется комбинация описанных повреждений, то для обеспечения возможности прямого подхода к разным колоннам в большинстве случаев необходима комбинация нескольких хирургических доступов. Существовавшая в прошлом концепция расширенных доступов с визуализацией всей области перелома в настоящее время считается неэффективной ввиду высокого риска девитализации мягких тканей и костных отломков, а также из-за отсутствия прямого подхода к какой-либо части перелома, что снижает качество репозиции суставной поверхности и приводит к повышению риска осложнений [1, 2].

Как мы упоминали выше, применяемый хирургический доступ в идеальной ситуации должен обеспечивать наиболее короткий прямой путь к «зонам наибольшего интереса». При этом количество и локализация доступов ограничены состоянием мягких тканей и топографией важных анатомических образований. Между двумя соседними продольными доступами рекомендуется сохранять мягкотканый мостик шириной не менее 7 см [1, 2]. И поэтому при операциях остеосинтеза пилона ББК рекомендуется сочетание переднелатерального с заднемедиальным доступом, а заднелатеральный доступ большинство специалистов комбинируют с передним или более щадящим переднелатеральным доступами [6, 11]. При оперативном лечении переломов проксимального отдела ББК мягкотканые ограничения не так важны в силу анатомических размеров, что делает возможным сочетание передних и задних односторонних доступов, например, переднелатерального и заднелатерального доступов [23, 24].

Длина хирургического доступа также имеет значение для риска послеоперационных мягкотканых осложнений. И поэтому многие специалисты применяют технику ограниченно открытых доступов для минимально достаточного обнажения импактированной или отколотой суставной поверхности — «зоны интереса» [39, 40, 46–48]. Кроме того, возможно добавление отдельных разрезов-проколов кожи для введения винтов или использование малоинвазивной техники установки пластин из мини-доступов. Диафизарная часть пластин также фиксируется из отдельных мини-доступов или проколов, а для правильной ориентации имплантата вдоль оси диафиза применяется интраоперационный рентгеновский (ЭОП) контроль.

Многие специалисты при лечении переломов латерального мыщелка ББК, на долю которых приходится более 60% переломов плато [28], применяют классический переднелатеральный доступ с субмисковидной артротомией и прямым доступом к переднелатеральному отделу латерального мыщелка ББК [1]. Однако при сложных двухмыщелковых переломах традиционной комбинацией является заднемедиальный доступ с обнажением медиального мыщелка, как правило, до его заднемедиального края и дополнительный переднелатеральный доступ [1].

Визуализация задних отделов плато ББК из указанных выше доступов ограничена. И поэтому многие авторы применяют различные варианты заднелатеральных, заднемедиальных и задних доступов к заднелатеральному и заднемедиальному квадрантам (колоннам) ББК. Такие задние доступы выполняют из положения на животе или на боку. Заднемедиальный L-образный реверсивный доступ технически прост, дает хороший обзор медиального мыщелка с задней

и внутренней поверхности и позволяет произвести репозицию и установку опорной пластины в область задней поверхности латерального мыщелка ББК при импрессии его заднецентрального фрагмента. В то же время задние доступы с латеральной стороны ограничены прохождением общего малоберцового нерва и передней большеберцовой артерии [23, 24], требуют особой осторожности и не нашли пока широкого применения в клинической практике. Перспективным для визуализации заднелатерального отдела плато ББК считается доступ с остеотомией головки МБК [46–48], однако он тоже требует специальной подготовки и хорошего знания анатомии.

Хирургические доступы для остеосинтеза при переломах пилона ББК также можно разделить на передние и задние, медиальные и латеральные в соответствии с областью (фрагментом или колонной), визуализацию которой он обеспечивает. Как и при переломах плато ББК, при тяжелых многооскольчатых переломах пилона типа С многие авторы применяют комбинацию доступов. С учетом меньшего объема мягких тканей и анатомических особенностей голени в нижней ее трети это обычно заднелатеральный и переднемедиальный доступы со сменой положения пациента или из положения на боку или заднемедиальный и переднелатеральный доступы из положения на спине [1, 6, 25]. При этом передний доступ, выполняемый более срединно, обеспечивает более широкий обзор переднего отдела пилона и позволяет визуализировать как фрагмент Tillaux-Charput, так и медиальный костный фрагмент, а также ими манипулировать. Однако, по мнению многих авторов, этот доступ более травматичен и дает большую долю осложнений [6, 25]. Медиальный доступ к пилону ББК нельзя назвать полноценным, так как он не обнажает суставную поверхность и поэтому применяется или в сочетании с другими доступами или при переломах, не требующих открытой репозиции суставных фрагментов [7].

Таким образом, можно констатировать, что при сложных переломах плато и пилона ББК следует придерживаться концепции «интраоперационной визуализации в 360°», то есть выполнять несколько небольших, преимущественно прямых доступов, чтобы иметь возможность произвести прямую открытую анатомическую репозицию всех поврежденных костных колонн. Именно такая тактика поддерживается большинством профильных специалистов [23, 49].

Особенности стабильной фиксации переломов плато и пилона ББК

С позиций современных концепций остеосинтеза стабильная фиксация костных отломков после качественной (анатомичной) репозиции внутрисуставных

переломов должна обеспечивать возможность ранней активной реабилитации пациентов. При этом стабильность фиксации предполагает, что, несмотря на тяжесть и особенности обсуждаемых переломов, положение костных отломков, достигнутое в ходе репозиции, не должно изменяться при сгибании и разгибании в коленном или голеностопном суставах.

Большинство специалистов при сложных многооскольчатых переломах обсуждаемых локализаций рекомендуют устанавливать основную опорную пластину на стороне компрессированной колонны, а остальные костные колонны фиксировать дополнительными обычными или низкопрофильными пластинами [23, 50]. Это утверждение особенно актуально для переломов пилона, так как дефицит мягких тканей в этой анатомической области не позволяет использовать относительно габаритные анатомические пластины как для остеосинтеза латеральной, так и медиальной колонны дистального метаэпифиза ББК.

С учетом большего объема мягких тканей и больших абсолютных размеров проксимального отдела голени по сравнению с дистальным при переломах плато ББК возможно применение двух специальных анатомических опорных пластин для остеосинтеза латеральной и медиальной опорных колонн. При этом в области перелома по типу раскола достаточно применения обычных пластин даже без угловой стабильности винтов или реконструктивных пластин, так как при выполнении репозиции «зубец в зубец» восстанавливается опора на кортикальный слой кости, который будет противостоять осевой нагрузке. В области импрессионных переломов для предотвращения вторичного смещения восстановленной суставной поверхности под действием деформирующих сил необходима опорная пластина. Именно поэтому некоторые авторы рекомендуют в области импрессионного перелома заднелатерального отдела плато ББК устанавливать малые Т-образные опорные пластины, несмотря на анатомические ограничения, имеющиеся в этой области [24, 47].

Таким образом, сегодня все большую популярность при остеосинтезе сложных переломов плато и пилона ББК набирает концепция циркулярной фиксации или фиксации 360°, исходя из которой каждая поврежденная колонна должна быть фиксирована [23, 24, 51]. По этой причине чаще всего применяются комбинации имплантатов, расположенных по разным колоннам плато или пилона ББК [23, 24, 51, 52]. Проведенные нами ранее биомеханические эксперименты показали, что большая механическая прочность фиксации (стабильность) и устойчивость к циклическим нагрузкам при моделировании переломов дистального отдела бедра типа 33 C2 достигается при его фиксации по двум колоннам (латеральной и медиальной)

в сравнении с традиционной односторонней фиксацией латеральной колонны [53]. Аналогично можно предположить большую механическую стабильность фиксации переломов плато и пилона ББК при позиционировании пластин по разным колоннам и создании циркулярной фиксации отломков.

Ранее S. Samsami и соавт. (2020) представили результаты механических экспериментов, в которых они проверили механическую прочность фиксации анатомической латеральной опорной пластиной с угловой стабильностью винтов двухмышцелкового перелома плато ББК типа С по классификации АО/ASIF [54]. Их эксперименты показали низкую устойчивость к нагрузкам при такой фиксации, особенно на модели с добавочной коронарной (фронтальной) внутрисуставной плоскостью перелома. И поэтому эти авторы сделали вывод о недостаточной стабильности фиксации сложных внутрисуставных переломов плато ББК с использованием только одной латеральной пластины, а также отметили, что добавочная медиальная фиксация увеличивает стабильность фиксации в целом и улучшает клинические результаты лечения [54].

Ph. Penny и соавт. (2016) исследовали 10 наиболее широко применяемых современных анатомических пластин от разных производителей: 5 переднелатеральных и 5 медиальных. Они утверждают, что ни одна из них не обеспечивает стабильную фиксацию всех трех стандартных фрагментов, появляющихся при переломах пилона типа 43С по классификации АО, а при всех случаях таких переломов необходима добавочная пластина для создания адекватной стабильной фиксации [52]. В принципе это же положение косвенно доказано во многих современных работах, в которых авторы получали хорошие клинические результаты и низкий риск вторичных смещений суставных фрагментов при остеосинтезе сложных переломов как плато, так и пилона ББК, используя описанную выше концепцию применения комбинации имплантатов, установленных на разных колоннах поврежденного сегмента [23, 24, 51, 52].

Так, Y.W. Tarng и K.C. Lin (2019) применили комбинированный подход к оперативному лечению 16 пациентов с переломами плато ББК типа С3, начиная операцию с заднего реверсивного L-образного доступа из положения на животе для выполнения репозиции заднего фрагмента с установкой заднемедиальной опорной пластины и продолжая ее из положения на спине, выполняя переднелатеральный доступ и установку латеральной опорной пластины. Авторы отметили, что это положение позволяет установить опорную пластину по задней поверхности плато ББК, что более оправдано с механических позиций [55].

Эти же авторы отмечали, что L-образный реверсивный задний доступ позволяет выполнить прямую

визуализацию, инструментальную реимпакцию и замещение дефекта аллокостью, а также установку заднелатеральной опорной пластины на заднелатеральную область плато ББК. В целом авторы получили неплохие результаты лечения, а из осложнений наблюдали только 3 случая поверхностной инфекции, купированные однократной хирургической обработкой. Несмотря на то что в 5 случаях (18%) на контрольных рентгенограммах был отмечен посттравматический артроз, ни в одном из них не потребовалось эндопротезирование коленного сустава. Также отмечены хорошие функциональные исходы: средний объем движений в коленном суставе составил 115°, средняя оценка по шкале KOOS — 83 балла, а переднезадней или вальгусно-варусной нестабильности не было ни в одном наблюдении [55].

Похожие результаты описаны при лечении сложных переломов пилона с применением комбинированного подхода и фиксацией отломков дистального метаэпифиза ББК несколькими пластинами. Так, J. Guan и соавт. (2019) у 13 пациентов с переломами пилона типа 43 C3 начинали остеосинтез из заднелатерального доступа, выполняя открытую прямую репозицию и фиксацию пластинами заднего края ББК и МБК. Затем в положении пациента на спине продолжали остеосинтез из расширенного переднего доступа с обнажением передней суставной поверхности, реимпакцией фрагмента центральной импрессии ("die punch"), замещением дефекта аутокостью или синтетическими материалами, открытой прямой репозицией фрагмента медиальной лодыжки и переднелатерального фрагмента Tillaux-Charut с фиксацией их опорными пластинами. Подобная тактика позволила этим авторам получить у 12 из 13 пациентов (92,3%) хорошую репозицию отломков с остаточной степенью менее 2 мм по данным послеоперационного КТ-исследования. Все переломы срослись в средний срок 3,6 мес (от 2,6 до 5 мес), а функциональный результат по шкале AOFAS составил 82 балла (от 61 до 92) при среднем объеме тыльного сгибания — 19°, а подошвенного разгибания — 28° [21].

Интересное исследование провели также K.H. Dang и соавт. (2019). С целью снижения отрицательного эффекта большого количества имплантатов на мягкие ткани в зоне перелома и в то же время для надежной фиксации отломков суставной поверхности эти авторы применяли мини-пластины для остеосинтеза 37 сложных переломов пилона типа C. При этом у большинства пациентов использовали две и более пластин, уложенных по разным колоннам пилона. Авторы отметили низкий риск осложнений и несостоятельности фиксации при использовании мини-имплантатов в сравнении с традиционными имплантатами и предложили чаще их применять

даже при сложных многооскольчатых переломах пилона [50].

Еще одна интересная техника, о которой следует упомянуть, — «rim plate» или «hoop plate» — предполагает установку циркулярной пластины субхондрально по окружности задней части плато ББК. Она была предложена в 2008 г. С.А. Bermúdez и соавт. [56]. Позднее V. Giordano и соавт. (2016) применяли 1/3 трубчатые пластины, устанавливаемые из трансмалоберцового доступа и медиального мини-доступа горизонтально по задней поверхности плато ББК для восстановления кортикальной опоры в данной области, а вводимые в пластину винты создавали субхондральную поддержку суставной поверхности. При этом отмечены хорошие исходы фиксации, а сращение переломов и возвращение пациентов к полной осевой нагрузке наблюдались через 3 мес. Однако авторами были представлены лишь единичные клинические случаи, а эффективность методики не была доказана статистически [57].

R.E.S. Pires и соавт. (2016) применили такой же метод фиксации при переломах заднелатерального отдела плато ББК у 9 пациентов через трансмалоберцовый хирургический доступ и получили неплохие исходы лечения. Функциональный результат, оцененный по шкале KSS, был хорошим у 77,8% пациентов со средним значением 80 баллов, а все переломы срослись без случаев заднелатеральной нестабильности коленного сустава [58]. Однако малая численность клинической группы у этих авторов также не позволяет сделать окончательные выводы об эффективности такого метода фиксации и рекомендовать его для широкого применения.

В целом следует отметить, что современная концепция оперативного лечения при переломах пилона и плато ББК, по мнению большинства авторов, заключается в восстановлении длины и оси, а также устранении ротации поврежденного сегмента, создании циркулярной поддержки анатомично восстановленной суставной поверхности со стабильной фиксацией всех поврежденных опорных костных колонн, достаточной для предотвращения вторичных смещений и потери репозиции при ранней активной разработке движений в суставах [23, 24, 51, 52, 55].

Заключение

Проведенный нами анализ профильных научных публикаций позволил выделить и сформулировать общие и отличительные черты в подходах к хирургическому лечению пациентов с внутрисуставными переломами проксимального и дистального метаэпифизов ББК. При этом сходных черт в указанных подходах оказалось значительно больше, что вполне объяснимо с учетом похожих особенностей в строении

двух суставных концов одной и той же кости, ежедневно испытывающей значительные осевые функциональные нагрузки. И поэтому в строении как плато ББК (проксимальный метаэпифиз), так и пилона (дистальный метаэпифиз) обоснованно выделяют несколько опорных костных колонн, разрушение которых при переломах требует восстановления их целостности и продольной прочности, обеспечивающих опорную функцию нижней конечности при высоких аксиальных нагрузках. Без такой реконструкции костных колонн посредством операций остеосинтеза опорными и дополнительными пластинами невозможно добиться надежной фиксации переломов и нежелательных смещений фрагментов суставных поверхностей после их тщательной репозиции, что неизбежно приводит к быстрому прогрессированию посттравматического артроза.

Некоторые выявленные нами различия в подходах к хирургическому лечению пациентов с переломами плато и пилон ББК обусловлены, прежде всего, существенной разницей в общих размерах голени в области коленного и голеностопного суставов и, в частности, со значительно меньшим объемом мягких тканей на уровне дистального метаэпифиза ББК. Эти отличительные черты строения должны учитываться хирургами, в первую очередь, при выборе хирургических доступов для выполнения остеосинтеза при рассматриваемых переломах. Например, при остеосинтезе переломов плато ББК можно сочетать переднелатеральный и заднелатеральный или переднемедиальный и заднемедиальный доступы, так как ширины мягкотканного «мостика» между ними достаточно для сохранения кровоснабжения тканей между операционными разрезами. Подобное сочетание доступов при переломах пилон невозможно из-за

недостаточно большой окружности голени в области выполнения операционных разрезов. Однако, с другой стороны, последствия повреждений крупных сосудов и нервов в области коленного сустава клинически обычно более значимы по сравнению с таковыми на уровне голеностопного сустава.

В целом же основные подходы к лечению пациентов с внутрисуставными переломами как плато ББК, так и пилон, достаточно хорошо согласованы к настоящему времени и поддерживаются подавляющим большинством профильных специалистов. Они предполагают прежде всего полноценную рентгеновскую диагностику с тщательной оценкой срезов КТ и построением трехмерных моделей переломов для всесторонней оценки их архитектоники, использование нескольких классификаций, основанных на колонных теориях строения метаэпифизов ББК, для обоснованного выбора хирургических доступов и позиционирования опорных и вспомогательных пластин, тщательную (анатомичную) репозицию костных отломков с суставными поверхностями и надежную их фиксацию с циркулярной поддержкой для обеспечения возможностей ранней функциональной реабилитации пациентов обсуждаемого профиля.

По нашему мнению, соблюдение классических принципов хирургического лечения внутрисуставных переломов с реализацией современных подходов к выбору доступов и техники остеосинтеза являются верным путем совершенствования специализированной травматологической помощи сложной категории пациентов с внутрисуставными переломами проксимального и дистального метаэпифизов ББК, который должен способствовать снижению доли послеоперационных осложнений и улучшению исходов лечения.

Список литературы

1. Buckley R.E., Moran C.G. *Apivattthakakul Th.* AO principles of fracture management. 3rd ed. Thieme, 2018. P. 1120.
2. Court-Brown Ch., Heckman J.D., McQueen M.M. et al. *M. Rockwood and Green's fractures in adults.* 8th ed. Wolters Kluwer Health, 2015. P. 2769.
3. Kokkalis Z.T., Iliopoulos I.D., Pantazis C., Panagiotopoulos E. What's new in the management of complex tibial plateau fractures? *Injury* 2016; 47 (6): 1162–1169. doi: 10.1016/j.injury.2016.03.001.
4. Jacob N., Amin A., Giotakis N. et al. Management of High-Energy Tibial Pilon Fractures. *Strat Traum Limb Recon* 2015; 10: 137–147. doi: 10.1007/s11751-015-0231-5.
5. Бельский И.Г., Кочиш А.Ю., Кислицын М.А. Переломы мыщелков большеберцовой кости: современные подходы к лечению и хирургические доступы (обзор литературы). *Гений ортопедии* 2016; (4): 114–122. [*Belen'kii I.G., Kochish A.Ju., Kislicyn M.A. Fractures of the Tibial Condyles: Current Treatment Methods and Surgical Approaches (Literature Review).* *Genii ortopedii* 2016; (4): 114–122 (In Russ.)]. doi: 10.18019/1028-4427-2016-4-114-122.
6. Бельский И.Г., Майоров Б.А., Кочиш А.Ю., Усенов М.Б. Современные взгляды на оперативное лечение пациентов с переломами пилон. *Современные проблемы науки и образования* 2018; (4): 243. [*Belen'kii I.G., Maiorov B.A., Kochish A Yu., Usenov M.B. Modern Views on Surgical Treatment of Pilon Fractures.* *Sovremennye problemy nauki i obrazovaniya* 2018; (4): 243 (In Russ.)]. URL: <http://www.science-education.ru/ru/article/view?id=27955> (дата обращения: 10.06.2023).
7. Майоров Б.А., Бельский И.Г., Сергеев Г.Д. и др. Малоинвазивный наkostный остеосинтез при переломах дистального отдела голени и пилон. Современное состояние проблемы (обзор литературы). *Современные проблемы науки и образования* 2022; 6-2: 4. URL: <https://science-education.ru/ru/article/view?id=32112> (дата обращения: 10.06.2023). [*Maiorov B.A., Belen'kii I.G., Sergeev G.D. et al. Minimally Invasive Plate Osteosynthesis of Distal Tibia and Pilon Fractures.* *Modern State of Art (Literature Review).* *Sovremennye problemy nauki i obrazovaniya* 2022; 6-2: 4 (In Russ.)]. doi: 10.17513/spno.32112.
8. Bear J., Rollick N., Helfet D. Evolution in Management of Tibial Pilon Fractures. *Curr. Rev. Musculoskelet Med.* 2018; 11 (4): 537–545. doi: 10.1007/s12178-018-9519-7.

9. Saad B.N., Yingling J.M., Liporace F.A., Yoon R.S. Pilon Fractures: Challenges and Solutions. *Orthop Res Rev.* 2019; (11): 149–157. doi: 10.2147/ORR.S170956.
10. Xingguang T., Nong C., Fugen P., Cheng B. External Fixation Combined with Delayed Internal Fixation in Treatment of Tibial Plateau Fractures with Dislocation. *Medicine (Baltimore)* 2017; 96(41): e8221. doi: 10.1097/MD.00000000000008221.
11. Kfuri M., Schatzker J. Revisiting the Schatzker Classification of Tibial Plateau Fractures. *Injury* 2018; 49(12): 2252–2263. doi: 10.1016/j.injury.2018.11.010.
12. Leonetti D., Tigani D. Pilon Fractures: A New Classification System Based on CT-scan. *Injury* 2017; 48(10): 2311–2317. doi: 10.1016/j.injury.2017.07.026.
13. Raza H., Hashmi P., Abbas K., Hafeez K. Minimally Invasive Plate Osteosynthesis for Tibial Plateau Fractures. *J. Orthop Surg. (Hong Kong)* 2012; 20 (1): 42–47. doi: 10.1177/230949901202000109.
14. Vidović D., Matejčić A., Ivica M. et al. Minimally-invasive Plate Osteosynthesis in Distal Tibial Fractures: Results and Complications. *Injury* 2015; 46 (6): S96–99. doi: 10.1016/j.injury.2015.10.067.
15. Wirbel R., Weber A., Heinzmann J. et al. Midterm Results for Quality of Life After Surgical Treatment of Moore Type V Fractures of the Tibial Plateau. *Orthop Unfall.* 2016; 154 (5): 513–520. doi: 10.1055/s-0042-106905.
16. Pollak A.N., McCarthy M.L., Bess R.S. et al. Outcomes After Treatment of High-Energy Tibial Plateau Fractures. *J. Bone Joint Surg. Am.* 2003; 85 (10): 1893–1900. doi: 10.2106/00004623-200310000-00005.
17. Bister V., Lenkkeri T., Parkkinen M., Lindahl J. Intra-articular Distal Tibial Fractures Cause a Major Burden to Individual Patients and Also Stresses the Public Health Care System. *Injury* 2022; 53 (8): 2888–2892. doi: 10.1016/j.injury.2022.05.049.
18. Polat B., Gurpinar T., Polat A.E., Ozturkmen Y. Factors Influencing the Functional Outcomes of Tibia Plateau Fractures After Surgical Fixation. *Niger J. Clin. Pract.* 2019; 22 (12): 1715–1721. doi: 10.4103/njcp.njcp_432_18.
19. Meulenkamp B., Martin R., Desy N.M. et al. Incidence, Risk Factors, and Location of Articular Malreductions of the Tibial Plateau. *J. Orthop Trauma* 2017; 31 (3): 146–150. doi: 10.1097/BOT.0000000000000735.
20. Minator Sajjadi M., Ebrahimpour A., Okhovatpour M.A. et al. The Outcomes of Pilon Fracture Treatment: Primary Open Reduction and Internal Fixation Versus Two-stage Approach. *Arch Bone Jt Surg.* 2018; 6 (5): 412–419.
21. Guan J., Huang M., Wang Q. et al. Treatment of AO/OTA 43-C3 Pilon Fracture: Be Aware of Posterior Column Malreduction. *Biomed Res. Int.* 2019; 2019: 4265782. doi: 10.1155/2019/4265782.
22. Topliss C., Jackson M., Atkins R. Anatomy of Pilon Fractures of the Distal Tibia. *J. Bone Joint Surg. Br.* 2005; 87 (5): 692–697. doi: 10.1302/0301-620X.87B5.15982.
23. Luo C.F., Sun H., Zhang B., Zeng B.F. Three-Column Fixation for Complex Tibial Plateau Fractures. *J. Orthop. Trauma* 2010; 24 (11): 683–692. doi: 10.1097/BOT.0b013e3181d436f3.
24. Chang S.M., Hu S.J., Zhang Y.Q. et al. A Surgical Protocol for Bicondylar Four-Quadrant Tibial Plateau Fractures. *Int. Orthop.* 2014; 38 (12): 2559–2564. doi: 10.1007/s00264-014-2487-7.
25. Assal M., Ray A., Stern R. Strategies for Surgical Approaches in Open Reduction Internal Fixation of Pilon Fractures. *J. Orthop Trauma* 2015; 29 (2): 69–79. doi: 10.1097/BOT.0000000000000218.
26. Tang X., Tang P.F., Wang M.Y. et al. Pilon Fractures: A New Classification and Therapeutic Strategies. *Chin. Med. J. (Engl.)* 2012; 125 (14): 2487–2492.
27. Sohn H.S., Yoon Y.C., Cho J.W. et al. Incidence and Fracture Morphology of Posterolateral Fragments in Lateral and Bicondylar Tibial Plateau Fractures. *J. Orthop. Trauma* 2015; 29 (2): 91–97. doi: 10.1097/BoT.0000000000000170.
28. Krause M., Preiss A., Müller G. et al. Intra-articular Tibial Plateau Fracture Characteristics According to the «Ten Segment Classification». *Injury* 2016; 47 (11): 2551–2557. doi: 10.1016/j.injury.2016.09.014.
29. Dhillon M.S., Patel S. K P. Simple Four Column Classification Can Dictate Treatment for Intra Articular Tibial Plateau Fractures Much Better Than Ten Segment Classification. *Injury* 2017; 48 (6): 1276–1278. doi: 10.1016/j.injury.2017.03.031.
30. Assal M. Techniques d'ostéosynthèse des fractures du tibia distal chez l'adulte. *Revue de chirurgie orthopédique et réparatrice de l'appareil moteur* 2008; 94: S224–S230 (in French). doi: 10.1016/B978-2-84299-908-7.50001-6.
31. Tornetta P.3rd, Ricci W., Nork S. et al. The Posterolateral Approach to the Tibia for Displaced Posterior Malleolar Injuries. *J. Orthop Trauma* 2011; 25 (2): 123–126. doi: 10.1097/BOT.0b013e3181e47d29.
32. Соломин Л.Н., Щепкина Е.А., Кулеш П.Н. и др. Определение референтных линий и углов длинных трубчатых костей: пособие для врачей. 2-е изд., перераб. и доп. СПб.: РНИИТО им. П.П. Вредена. 2012; 48 с. [Solomin L.N., Shchepkina E.A., Kulesh P.N. Determination of Reference Lines and Angles of Long Tubular Bones. Manual for Physicians. 2nd ed. rev. and expand. St. Petersburg. Vreden research institute. 2012; 48 p (In Russ.)].
33. Lareau C.R., Daniels A.H., Vopat B.G., Kane P.M. Emergency Department External Fixation for Provisional Treatment of Pilon and Unstable Ankle Fractures. *J. Emerg. Trauma Shock* 2015; 8 (1): 61–64. doi: 10.4103/0974-2700.150400.
34. Hebert-Davies J., Kleweno C.P., Nork S.E. Contemporary Strategies in Pilon Fixation. *J. Orthop Trauma* 2020; 34 (1): S14–S20. doi: 10.1097/BOT.0000000000001698.
35. McGonagle L., Cordier T., Link B.C. et al. Tibia Plateau Fracture Mapping and Its Influence on Fracture Fixation. *J. Orthop Traumatol.* 2019; 20 (1): 12. doi: 10.1186/s10195-019-0519-1.
36. Cole P.A., Mehrle R.K., Bhandari M., Zlowodzki M. The Pilon Map: Fracture Lines and Comminution Zones in OTA/AO Type 43C3 Pilon Fractures. *J. Orthop Trauma* 2013; 27 (7): e152–156. doi: 10.1097/BOT.0b013e318288a7e9.
37. Labronici P.J., Junior A.F.M., da Silva A.A.M. et al. CT Mapping for Complex Tibial Pilon Fractures: Understanding the Injury Pattern and Its Relation to The Approach Choice. *Injury* 2021; 52 (3): S70–S76. doi: 10.1016/j.injury.2021.04.064.
38. Haller J.M., Githens M., Rothberg D. et al. Risk Factors for Tibial Plateau Nonunion: Medial Column Fixation May Reduce Nonunion Rates. *J. Orthop Trauma* 2019; 33 (9): 443–449. doi: 10.1097/BOT.0000000000001500.
39. Frosch K.H., Korthaus A., Thiesen D. et al. The Concept of Direct Approach to Lateral Tibial Plateau Fractures and Stepwise Extension as Needed. *Eur. J. Trauma Emerg. Surg.* 2020; 46 (6): 1211–1219. doi: 10.1007/s00068-020-01422-0.
40. Wu D., Peng C., Ren G. et al. Novel Anterior Curved Incision Combined with MIPO for Pilon Fracture Treatment. *BMC Musculoskelet Disord.* 2020; 21 (1): 176. doi: 10.1186/s12891-020-03207-3.
41. Ma Z., Zhan J., Zhu N. et al. A Comparative Study of The Clinical Efficacy of Supination-Adduction Type II Ankle Fracture Surgery Based on the Medial Pilon Fracture Concept Versus the Ankle Fracture Concept. *BMC Musculoskelet Disord.* 2021; 22 (1): 936. doi: 10.1186/s12891-021-04818-0.
42. Mason L.W., Kaye A., Widnall J. et al. Posterior Malleolar Ankle Fractures: An Effort at Improving Outcomes. *JB JS Open Access.* 2019; 4 (2): e0058. doi: 10.2106/JBJS.OA.18.00058.
43. Bastias C., Lagos L. New Principles in Pilon Fracture Management: Revisiting Rüedi and Allgöwer Concepts. *Foot Ankle Clin.* 2020; 25 (4): 505–521. doi: 10.1016/j.fcl.2020.08.004.
44. Chen H.W., Chen C.Q., Yi X.H. Posterior Tibial Plateau Fracture: A New Treatment-Oriented Classification and Surgical Management. *Int J. Clin. Exp Med.* 2015; 8 (1): 472–479.

45. *Cho J.-W., Kim J., Cho W.-T. et al.* Approaches and Fixation of the Posterolateral Fracture Fragment in Tibial Plateau Fractures: A Review with an Emphasis on Rim Plating Via Modified Anterolateral Approach. *International Orthopaedics* 2017; 41 (9): 1887–1897. doi: 10.1007/s00264-017-3563-6.
46. *Беленький И.Г., Кочиш А.Ю., Кислицын М.А., Майоров Б.А.* Выбор хирургического доступа для остеосинтеза при переломах латерального мыщелка большеберцовой кости. Медико-биологические и социально-психологические проблемы безопасности в чрезвычайных ситуациях 2020; (2): 10–20 [*Belen'kii I.G., Kochish A.Yu., Kislitsyn M.A., Maiorov B.A.* A choice of surgical approach for osteosynthesis in fractures of the lateral tibial condyle. *Mediko-biologicheskie i sotsial'no-psikhologicheskie problemy bezopasnosti v chrezvychainykh situatsiyakh* 2020; (2): 10–20 (In Russ.)]. doi: 10.25016/2541-7487-2020-0-2-10-20.
47. *Кислицын М.А., Беленький И.Г., Майоров Б.А., Кочиш А.Ю.* Результаты остеосинтеза переломов заднего отдела латерального мыщелка большеберцовой кости с использованием переднелатерального хирургического доступа. Кафедра травматологии и ортопедии 2019; (2): 48–56 [*Kislitsyn M.A., Belen'kii I.G., Maiorov B.A., Kochish A.Yu.* The Results of Posterior Fragments of Lateral Tibial Condyle Osteosynthesis Using Anterolateral Surgical Approach. *Kafedra travmatologii i ortopedii* 2019; (2): 48–56 (In Russ.)]. doi: 10.17238/issn2226-2016.2019.2.48-56.
48. *Кочиш А.Ю., Кислицын М.А., Беленький И.Г. и др.* Анатомо-клиническое обоснование заднелатерального трансмаклоберцового доступа для остеосинтеза переломов заднелатеральной колонны плато большеберцовой кости. Травматология и ортопедия России 2019; 25 (3): 112–123 [*Kochish A.Yu., Kislitsyn M.A., Belen'kii I.G. et al.* Anatomical and Clinical Rationale for Posterolateral Transfibular Approach for Internal Fixation of the Posterolateral Column of the Tibial Plateau. *Travmatologiya i ortopediya Rossii* 2019; 25 (3): 112–123 (In Russ.)]. doi: 10.21823/2311-2905-2019-25-3-112-123.
49. *Chen Z., Chen D., Yang H. et al.* 360 degrees Internal Fixation by Double Approaches for High-Energy Closed Pilon Fractures. *Zhongguo Xiu Fu Chong Jian Wai Ke Za Zhi*. 2015; 29 (10): 1226–1229 (in Chinese).
50. *Dang K.H., Ornell S.S., Huynh R.A. et al.* Early Clinical and Radiographic Outcomes of a Mini-Fragment, Low Profile Plating System in Tibial Plafond Fractures. *Injury* 2019; 50 (10): 1773–1780. doi: 10.1016/j.injury.2019.07.023.
51. *Dai C.H., Sun J., Chen K.Q., Zhang H.B.* Omnidirectional Internal Fixation by Double Approaches for Treating Rüedi-Allgöwer Type III Pilon Fractures. *J. Foot Ankle Surg.* 2017; 56 (4): 756–761. doi: 10.1053/j.jfas.2017.02.012.
52. *Penny P., Swords M., Heisler J. et al.* Ability of Modern Distal Tibia Plates to Stabilize Comminuted Pilon Fracture Fragments: Is Dual Plate Fixation Necessary? *Injury* 2016; 47 (8): 1761–1769. doi: 10.1016/j.injury.2016.05.026.
53. *Беленький И.Г., Сергеев Г.Д., Майоров Б.А. и др.* Экспериментальное и теоретическое обоснование двухколонной теории остеосинтеза при переломах дистального отдела бедренной кости. Травматология и ортопедия России 2017; 23 (3): 86–94 [*Belen'kii I.G., Sergeev G.D., Maiorov B.A. et al.* Experimental and Theoretical Validation of Double Column Internal Fixation Theory for Distal Femoral Fractures. *Travmatologiya i ortopediya Rossii* 2017; 23 (3): 86–94 (In Russ.)]. doi: 10.21823/2311-2905-2017-23-3-86-94.
54. *Samsami S., Pätzold R., Winkler M. et al.* The Effect of Coronal Splits on the Structural Stability of Bi-Condylar Tibial Plateau Fractures: A Biomechanical Investigation. *Arch. Orthop. Trauma Surg.* 2020; 140 (11): 1719–1730. doi: 10.1007/s00402-020-03412-8.
55. *Tarng Y.W., Lin K.C.* A Combined Prone and Supine Approaches for Complex Three Column Tibial Plateau Fracture with Posterolateral Articular Injury. *Injury* 2019; 50 (10): 1756–1763. doi: 10.1016/j.injury.2019.09.008.
56. *Bermúdez C.A., Ziran B.H., Barrette-Grischow M.K.* Use of Horizontal Rafting Plates for Posterior Elements of Complex Tibial Plateau Fractures: Description and Case Reports. *J. Trauma* 2008; 65 (5): 1162–1167. doi: 10.1097/01.ta.0000222943.45563.b5.
57. *Giordano V., Schatzker J., Kfuri M.* The «Hoop» Plate for Posterior Bicondylar Shear Tibial Plateau Fractures: Description of a New Surgical Technique. *J. Knee Surg.* 2017; 30 (6): 509–513. doi: 10.1055/s-0036-1593366.
58. *Pires R.E.S., Giordano V., Wajnsztein A. et al.* Complications and Outcomes of the Transfibular Approach for Posterolateral Fractures of the Tibial Plateau. *Injury* 2016; 47 (10): 2320–2325. doi: 10.1016/j.injury.2016.07.010.

Поступила в редакцию: 19.07.2023 г.

Сведения об авторах:

Майоров Борис Александрович — кандидат медицинских наук, младший научный сотрудник отдела травматологии, ортопедии и вертебрологии Санкт-Петербургского научно-исследовательского института скорой помощи им. И.И. Джанелидзе; 192242, Санкт-Петербург, ул. Будапештская, д. 3, лит А; доцент кафедры общей хирургии с курсом травматологии и ортопедии Санкт-Петербургского государственного университета; 199034, Санкт-Петербург, Университетская наб., д. 7–9; ассистент кафедры травматологии и ортопедии Первого Санкт-Петербургского государственного медицинского университета им. акад. И.П. Павлова; 197022, Санкт-Петербург, ул. Льва Толстого, д. 6–8; e-mail: bmayorov@mail.ru; ORCID 0000-0003-1559-1571;

Беленький Игорь Григорьевич — доктор медицинских наук, руководитель отдела травматологии, ортопедии и вертебрологии Санкт-Петербургского научно-исследовательского института скорой помощи им. И.И. Джанелидзе; 192242, Санкт-Петербург, ул. Будапештская, д. 3, лит А, профессор кафедры общей хирургии, руководитель курса травматологии и ортопедии Санкт-Петербургского государственного университета; 199034, Санкт-Петербург, Университетская наб., д. 7–9; e-mail: belenkii.trauma@mail.ru; ORCID 0000-0001-9951-5183;

Кочиш Александр Юрьевич — доктор медицинских наук, профессор, заместитель директора Национального медицинского исследовательского центра травматологии и ортопедии им. Р.Р. Вредена; 195427, Санкт-Петербург, ул. Академика Байкова, д. 8; профессор кафедры оперативной хирургии и топографической анатомии Военно-медицинской академии им. С.М. Кирова; 194044, Санкт-Петербург, ул. Академика Лебедева, д. 6; e-mail: auk1959@mail.ru; ORCID 0000-0002-2466-7120;

Сергеев Геннадий Дмитриевич — кандидат медицинских наук, старший научный сотрудник отдела травматологии, ортопедии и вертебрологии Санкт-Петербургского научно-исследовательского института скорой помощи им. И.И. Джанелидзе; 192242, Санкт-Петербург, ул. Будапештская, д. 3, лит А; ассистент кафедры общей хирургии с курсом травматологии и ортопедии Санкт-Петербургского государственного университета; 199034, Санкт-Петербург, Университетская наб., д. 7–9; e-mail: gdsergeev@gmail.com; ORCID 0000-0002-8898-503X.

Пути повышения эффективности лечения больных деструктивным туберкулезом легких с множественной и широкой лекарственной устойчивостью возбудителя

А.В. Баженов, С.Н. Скорняков, Д.В. Вахрушева, Е.И. Кильдюшева,
А.С. Цвиренко, И.А. Дьячков, И.Я. Мотус, И.И. Бадыков, А.С. Ромахин

Уральский научно-исследовательский институт фтизиопульмонологии — филиал
Национального медицинского исследовательского центра фтизиопульмонологии
и инфекционных заболеваний, Екатеринбург

Ways to improve the effectiveness of treatment of patients with destructive pulmonary tuberculosis with multiple and broad drug resistance of the pathogen

A. Bazhenov, S. Skornyakov, D. Vakhrusheva, E. Kildyusheva, A. Tsvirenko,
I. Dyachkov, I. Motus, I. Badykov, A. Romakhin

Ural Phthisiopulmonology Research Institute — a Branch of National Medical Research Center of
Phthisiopulmonology and Infectious Diseases, Yekaterinburg

© Коллектив авторов, 2023 г.

Резюме

Введение. Лечение пациентов с деструктивными формами лекарственно-устойчивого туберкулеза легких остается сложной проблемой. Наличие полости деструкции в легком снижает эффективность терапии и является отрицательным фактором прогноза. **Цель исследования:** поиск оптимальной тактики лечения деструктивного лекарственно-устойчивого туберкулеза легких и оценка влияния коллапсотерапевтических процедур и оперативных вмешательств на исход лечения по данным ближайших и отдаленных наблюдений. **Материалы и методы.** В исследование включены 398 пациентов с деструктивным туберкулезом легких с зарегистрированной множественной (МЛУ ТБ) у 61,3% и широкой лекарственной устойчивостью возбудителя (ШЛУ ТБ) у 38,7% пациентов, направленных

для дальнейшего лечения в клинику УНИИФ из противотуберкулезных диспансеров субъектов РФ в связи с неэффективностью проводимой терапии. В зависимости от избранной в клинике тактики лечения сформированы две группы пациентов, получавших индивидуализированную, по результатам определения лекарственной чувствительности возбудителя химиотерапию (ХТ), и сопоставимых по другим значимым критериям оценки. Основную группу составили 269 пациентов, тактика ведения которых включала этапное применение инвазивных методов лечения, группу сравнения — 129 пациентов, получавших только адекватно подобранную противотуберкулезную химиотерапию вследствие невозможности применения инвазивных методов. Этапное инвазивное лечение включало коллапсотерапевтические методики,

применявшиеся при отсутствии регресса туберкулезного процесса на фоне адекватно подобранной ХТ в течение 1,5–2 мес, и, при неэффективности предшествующего этапа, резекционное оперативное вмешательство через 4–6 мес от начала лечения в клинике. **Результаты.** В основной группе коллапсотерапевтические процедуры проведены 179/269 (66,5%) пациентам, и они были успешны у 106/115 (92,2%) больных МЛУ ТБ и у 51/64 (79,7%) пациентов с ШЛУ ТБ ($p=0,44$). Хирургические вмешательства были выполнены 25/269 (9,3%) пациентам, оказавшиеся эффективными у 20/25 (80%). Послеоперационные осложнения зарегистрированы у 4/25 (16%) пациентов. В целом микробиологическая конверсия мокроты и закрытие полостей распада были зарегистрированы у 245/269 (91,1%) пациентов основной группы и у 75 из 129 (58,6%) группы сравнения. **Заключение.** Своевременная коррекция тактики лечения на основе этапного применения коллапсотерапевтических и хирургических методов позволила добиться излечения у 91,1% ранее неэффективно леченных больных деструктивным туберкулезом легких с МЛУ/ШЛУ возбудителя.

Ключевые слова: деструктивный туберкулез легких с лекарственной устойчивостью (МЛУ/ШЛУ ТБ); клапанный бронхоблокатор; искусственный пневмоторакс/пневмоперитонеум; резекции легких

Summary

Treatment of patients with destructive forms of drug-resistant pulmonary tuberculosis remains a difficult problem. The presence of a destruction cavity in the lung reduces the effectiveness of therapy and is a negative prognostic factor. **The objective** of the study: to search for the optimal tactics for the treatment of destructive drug-resistant pulmonary tuberculosis and to evaluate the impact of collapsing procedures and surgical interventions on the outcome of treatment according to immediate and long-term observations. **Materials and**

methods. The study included 398 patients with destructive pulmonary tuberculosis with registered multiple (MDR-TB) in 61.3% and extensively drug-resistant (XDR-TB) in 38.7% of patients. Depending on the treatment tactics chosen in the clinic, 2 groups of patients were formed who received individualized chemotherapy based on the results of drug susceptibility testing of the pathogen and were comparable in other significant evaluation criteria. The main group consisted of 269 patients, whose management tactics included the staged use of invasive methods of treatment, the comparison group — 129 patients who received only adequately selected anti-tuberculosis chemotherapy due to the impossibility of using invasive methods. Staged invasive treatment included collapse therapeutic techniques used in the absence of regression of the tuberculosis process against the background of adequately selected chemotherapy for 1.5–2 months, and, if the previous stage was ineffective, resection surgery 4–6 months after the start of treatment in the clinic. **Results:** In the main group, collapse therapy procedures were performed in 179/269 (66.5%) patients, and they were successful in 106/115 (92.2%) patients with MDR-TB and in 51/64 (79.7%) patients with XDR TB ($p=0.44$). Surgical interventions were performed in 25/269 (9.3%) patients, which were effective in 20/25 (80%). Postoperative complications were registered in 4/25 (16%) patients. In general, microbiological conversion of sputum and closure of decay cavities were registered in 245/269 (91.1%) patients of the main group and in 75 out of 129 (58.6%) of the comparison group. **Conclusion.** Timely correction of treatment tactics based on the staged application of collapse therapy and surgical methods made it possible to achieve a cure in 91.1% of previously ineffectively treated patients with destructive pulmonary MDR/XDR tuberculosis.

Keywords: destructive drug-resistant pulmonary tuberculosis (MDR/XDR); valvular bronchial blocking; artificial pneumothorax/ pneumoperitoneum; lung resection

Введение

Формирование деструктивных форм переводит туберкулез легких в хроническую стадию, снижает возможности лекарственной терапии и серьезно ухудшает прогноз на излечение пациентов [1, 2]. Полости деструкции, развивающиеся у 40–80% больных, — наиболее типичная манифестация МЛУ туберкулеза [3]. Даже у тех пациентов, у которых не удастся выявить микобактерии туберкулеза в мокроте, полости деструкции в легких могут содержать от 10^7 до 10^9 кле-

ток микобактерий [3–5]. Следовательно, полость деструкции является постоянным резервуаром инфекции, и ее наличие в легком способствует дальнейшему расширению спектра лекарственной устойчивости МБТ [3–6]. Чтобы остановить этот процесс, необходимо совершенствовать терапевтические подходы, включая в процесс лечения технологии, направленные на скорейшую ликвидацию полости деструкции, такие как коллапсотерапия и хирургические вмешательства на легких и грудной клетке [5–11]. Показания для включения хирургического этапа в лечение

больных ТБ изложены в клинических рекомендациях ВОЗ и российских клинических рекомендациях [12]. Считается [3–5, 10, 13, 14], что активная хирургическая тактика с применением коллапсотерапевтических процедур и резекционных вмешательств могла бы улучшить результаты лечения деструктивного лекарственно-устойчивого туберкулеза и, что очень важно, препятствовать развитию в дальнейшем широкой лекарственной устойчивости возбудителя у таких пациентов [11, 15–18].

Цель исследования

Поиск оптимальной тактики лечения пациентов с деструктивными формами лекарственно-устойчивого туберкулеза и оценка влияния коллапсотерапевтических процедур и оперативных вмешательств на исход лечения по данным ближайших и отдаленных наблюдений.

Материалы и методы

В ретроспективное когортное исследование были включены 398 пациентов с деструктивным лекарственно-устойчивым туберкулезом легких, направленных для дальнейшего лечения в Уральский НИИ фтизиопульмонологии — филиал ФГБУ «НМИЦ ФПИ» Минздрава России из противотуберкулезных медицинских организаций Уральского ФО в связи с неэффективностью проводимой терапии и завершивших

стационарный этап лечения в клинике института в период с 2018 по 2020 г. В зависимости от избранной тактики лечения пациенты были разделены на две группы: основную в количестве 269 пациентов и группу сравнения в количестве 129 пациентов. Всем наблюдаемым пациентам проводили индивидуализированную химиотерапию, основанную на результатах теста лекарственной устойчивости (ТЛЧ) на момент госпитализации в соответствии с действующими клиническими рекомендациями. Однако в дальнейшем ведение пациентов основной группы было дополнено последовательным, этапным применением инвазивных методов лечения, пациенты группы сравнения весь период пребывания в клинике вследствие невозможности выполнения инвазивных вмешательств по причинам отказа пациента, наличия медицинских противопоказаний, а также критически низкого уровня приверженности к выполнению врачебных рекомендаций продолжали получать только адекватно подобранную противотуберкулезную химиотерапию.

Основные характеристики пациентов обеих групп приведены в табл. 1. Зарегистрированные при госпитализации клинические формы, сформировавшие когорту неэффективно леченных больных деструктивным туберкулезом легких, и выраженность бронхогенного обсеменения легких пациентов представлены в табл. 2. Полученные данные свидетельствуют об отсутствии существенных различий в половозрастном составе, структуре клинических форм и лекарственной

Таблица 1

Характеристики пациентов, включенных в исследование

Показатель	Основная группа пациентов (n=269)	Группа сравнения (n=129)	Значение p при сравнении групп
Пол	Муж. n=159 (59,1%) Жен. n=110 (40,9%)	Муж n=70 (54,3%) Жен n=59 (45,7%)	0,36 0,36
Средний возраст, лет	34,2 (19–59)	32,3 (18–60)	0,12
Спектр лекарственной устойчивости возбудителя	МЛУ ТБ — 171 пациент (63,6%) ШЛУ ТБ — 98 пациентов (36,4%)	МЛУ ТБ — 73 пациент (56,6%) ШЛУ ТБ — 56 пациентов (43,4%)	0,18 0,18

Таблица 2

Клинические формы туберкулеза и выраженность бронхогенного обсеменения у пациентов наблюдаемых групп

Клиническая форма туберкулеза	Основная группа пациентов (n=269)	Группа сравнения (n=129)	Значение p при сравнении групп
Фиброзно-кавернозный туберкулез	65 (24,2%)	32 (24,8%)	0,88
Туберкулема в фазе распада	53 (19,7%)	21 (16,3%)	0,41
Инфильтративный туберкулез в фазе распада	94 (34,9%)	57 (44,2%)	0,08
Кавернозный туберкулез	57 (21,2%)	19 (14,7%)	0,12
Наличие обсеменения в пределах одного легкого	143 (53,2%)	67 (51,9%)	0,82
Наличие обсеменения в обоих легких	91 (33,8%)	53 (41,1%)	0,15
Наличие обсеменения в пределах доли легкого	35 (13,0%)	9 (7,0%)	0,07

устойчивости возбудителя у пациентов анализируемых групп.

Определения, принятые во время пребывания пациентов в клинике УНИИФ: **МЛУ ТБ** — туберкулез, вызванный возбудителем, устойчивым к сочетанию изониазида и рифампицина, независимо от наличия устойчивости к другим противотуберкулезным препаратам; **ШЛУ ТБ** — туберкулез, вызванный возбудителем, устойчивым к изониазиду, рифампицину, фторхинолону и аминогликозиду/полипептиду (канамицину, и/или амикацину, и/или капреомицину) одновременно, независимо от устойчивости к другим противотуберкулезным препаратам.

Основными критериями неэффективности предшествующего этапа лечения, проводимого в течение 3–18 мес в противотуберкулезных диспансерах субъектов РФ, были появление/сохранение деструктивных изменений, персистирующее бактериовыделение, амплификация лекарственной устойчивости, непереносимость ряда противотуберкулезных препаратов, определяющие нецелесообразность продолжения применяемых режимов химиотерапии.

Исследование мокроты включало микроскопические, культуральные и молекулярно-генетические методы. Молекулярно-генетические исследования проводили с использованием тест-системы ТБ-ТЕСТ (ИМБ, Москва); в дальнейшем в случае получения культуры

МБТ производили фенотипическое тестирование ее лекарственной чувствительности с использованием метода абсолютных концентраций на среде Левенштейна–Йенсена и/или в системе ВАСТЕС MGIT 960.

Дизайн исследования приведен на рис. 1. Схема дизайна отражает особенности тактики ведения пациентов обеих групп и последовательность (этапность) применения методов лечения в зависимости от эффективности применения предыдущего этапа (признаки недостаточной эффективности этапа являлись показанием к применению следующего в последовательности этапа лечения: индивидуализированная ХТ — коллапсотерапия — хирургия). Следует отметить, что при переходе от одного этапа лечения к другому количество пациентов уменьшалось, а тяжесть патологического процесса у пациентов и сложность их ведения на более инвазивном этапе лечения возрастали.

Все пациенты получали антибактериальную терапию в соответствии с данными теста лекарственной чувствительности. В случаях уменьшения размеров полостей деструкции, рассасывания инфильтративных изменений и уменьшения объема бронхогенного обсеменения индивидуализированная химиотерапия в соответствии с данными ТЛЧ продолжалась; отсутствие уменьшения размеров полостей деструкции или перифокальной инфильтрации, по меньшей мере,

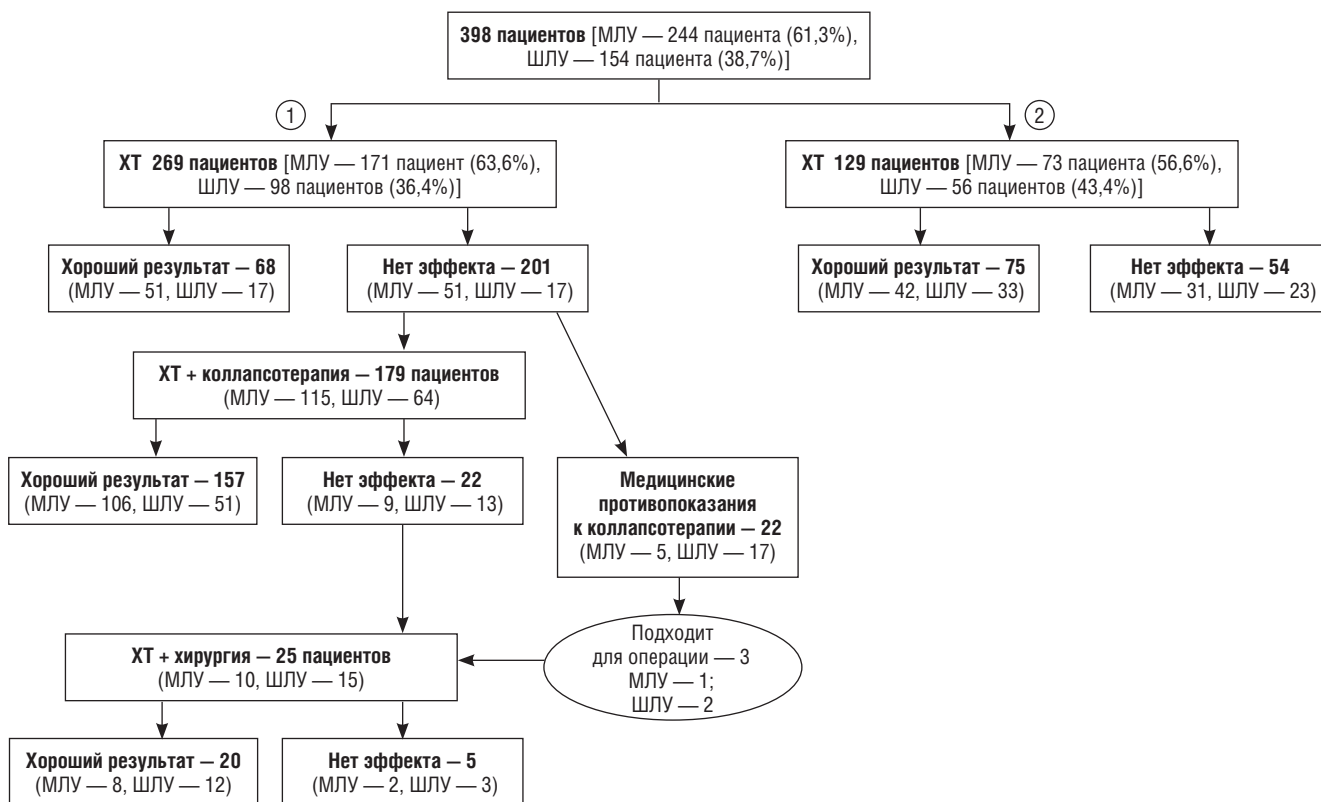


Рис. 1. Дизайн исследования: 1 — основная группа; 2 — группа сравнения

на четверть изначального объема в течение 2–3 мес рассматривалось как критерий для изменения тактики лечения. В этих случаях в программу лечения включали коллапсотерапию.

Показанием к наложению искусственного пневмоторакса (ИП) являлись сформированные каверны без выраженной перикавитарной инфильтрации при инфильтративном, кавернозном и ограниченном диссеминированном туберкулезе легких при наличии или отсутствии кровохарканья. Формирование ИП на стороне наименьшего поражения при двустороннем инфильтративном, кавернозном, ограниченном диссеминированном и фиброзно-кавернозном туберкулезе осуществляли с целью уменьшения остроты и распространенности процесса и подготовки больного к хирургическому этапу лечения на стороне противоположного легкого. Двусторонний инфильтративный, кавернозный туберкулез легких у больных при непереносимости основных химиопрепаратов, лекарственной устойчивости МБТ, сопутствующих заболеваниях и других состояниях, ограничивающих возможности проведения адекватной химиотерапии, также являлся показанием к применению коллапсотерапевтических методов. Наличие сформировавшихся полостей деструкции у больных инфильтративным туберкулезом легких, кавернозный и фиброзно-кавернозный туберкулез легких с локализацией каверн в верхней, средней и нижней долях и выраженной перифокальной инфильтрацией или бронхогенным обсеменением являлись показанием к применению клапанной бронхоблокации (КББ), в том числе в сочетании с пневмоперитонеумом.

Искусственный пневмоперитонеум (ПП) формировали также при деструктивных процессах в нижних долях легких независимо от клинической формы, деструктивных процессах в верхних долях с выраженным бронхогенным обсеменением нижних отделов легкого; при противопоказаниях или невозможности проведения ИП; при кровохарканье.

Противопоказанием к проведению коллапсотерапевтических процедур были: стеноз бронхов II–III степени или облитерация дренирующих бронхов, дыхательная недостаточность II–III степени, поражения сердечно-сосудистой системы в фазе декомпенсации, воспалительные изменения в брюшной полости, паховые, бедренные грыжи, грыжи живота [9, 12, 19].

Согласно вышеприведенной тактике 68 больных основной группы продолжали химиотерапию, а у 201 пациента с недостаточным ответом на терапию тактика была скорректирована. Из них у 179 пациентов были выполнены коллапсотерапевтические вмешательства по показаниям, изложенным выше, а в 22 случаях коллапсотерапевтические вмешательства выполнить по разным причинам не удалось. Рас-

пределение больных, получивших коллапсотерапию, по локализации процесса представлено в табл. 3 и 4.

Сохранение на фоне коллапсотерапии полостей деструкции в легком в течение 6 мес определяло показания к хирургическому этапу лечения. По этому принципу в группу больных, подвергшихся резекционной хирургии, вошли 20 пациентов, у которых коллапсотерапия оказалась неэффективной, и 5 пациентов из тех 22, у которых коллапсотерапия была противопоказана или невозможна (рис. 1). Из 20 больных у 11 имело место поражение смежных отделов легкого или двустороннее поражение; у них, наряду с резекционными операциями, были выполнены прецизионные абляции с применением Nd:YAG-лазера с длиной волны 1318 нм.

Средняя продолжительность лечения составила 21 мес (12–36 мес). Лечение считали эффективным при наличии трех отрицательных посевов мокроты подряд, выполненных с интервалом 30 дней, и закрытии полостей деструкции [12] — для группы 1. Для пациентов группы 2 лечение считали эффективным при наличии трех подряд отрицательных посевов мокроты с интервалом 30 дней и закрытии либо уменьшении полостей деструкции.

Отдаленные результаты лечения были оценены по данным региональных противотуберкулезных диспансеров, наблюдавших пациентов после выписки из стационара УНИИФ.

Таблица 3

Локализация процесса у пациентов с ИП+ПП

Характеристика процесса	Локализация					Всего
	ПВД	ПНД	СД	ЛВД	ЛНД	
МЛУ	18	2	–	15	1	36
ШЛУ	4	3	1	7	1	16
Итого	22	5	1	22	2	52

Примечания: ПВД — правая верхняя доля; ПНД — правая нижняя доля; СД — средняя доля; ЛВД — левая верхняя доля; ЛНД — левая нижняя доля.

Таблица 4

Локализация процесса у пациентов с сочетанным применением КББ, ИП и ПП

Характеристика процесса	Локализация						Всего
	ПВД	ПНД	СД	ЛВД	ЛНД	>одной доли	
МЛУ	32	11	4	13	13	6	79
ШЛУ	17	4	2	12	6	7	48
Итого	49	15	6	25	19	13	127

Примечания: ПВД — правая верхняя доля; ПНД — правая нижняя доля; СД — средняя доля; ЛВД — левая верхняя доля; ЛНД — левая нижняя доля.

Исследование было одобрено этическим комитетом УНИИФ (протокол № 2/1 от 16.03.2017). Письменное информированное согласие на выполнение всех лечебных и диагностических процедур было получено от всех пациентов. Оценку статистической значимости анализируемых различий осуществляли с применением точного Т-теста по Фишеру и программного обеспечения BioStat Verson 6 (AnalystSoftInc).

Результаты и их обсуждение

Шестьдесят восемь (51 с МЛУ ТБ и 17 с ШЛУ ТБ) больных с хорошим ответом на терапию благополучно ее завершили. В группе пациентов, где применяли коллапсотерапию и хирургию, результаты оказались следующие (табл. 5). Частота конверсии мокроты после ИП и ПП была выше у пациентов с МЛУ ТБ по сравнению с пациентами с ШЛУ ТБ: 36/36 (100%) и 14/16 (87,5%) соответственно ($\chi^2=4,68$; $p=0,18$). У пациентов, которым выполнялась КББ (из которых у 14 больных процедура дополнялась пневмоперитонеумом), частота конверсии значимо не различалась между группами МЛУ и ШЛУ ТБ: 70/79 (88,6%) и 39/48 (81,2%) соответственно ($\chi^2=1,25$; $p=0,42$) (см. табл. 4).

Если к группе излеченных больных прибавить 68 пациентов, излеченных путем химиотерапии, то в целом по когорте получаем показатель успешности лечения 245/269 (91,1%). В табл. 6 отражены виды инвазивных процедур (хирургические вмешательства и коллапсотерапия), которые были выполнены в основной группе при различных формах туберкулезного процесса.

Средняя продолжительность периода конверсии мокроты (подтвержденной методами микроскопии и посева) у пациентов, леченных с применением коллапсотерапии, составила 5 мес (от 3 до 8 мес) в группе с ИП, 3 мес (1–4 мес) и 6 мес (4–9 мес) в группе КББ. У 20/179 (11,2%) пациентов, получавших

Таблица 5

Результаты лечения в зависимости от лекарственной устойчивости возбудителя пациентов, подвергшихся коллапсотерапии и хирургии

Лечение	Характеристика устойчивости		
	МЛУ	ШЛУ	Все формы
ИП+ПП	36/36 (100%)	14/16 (87,5%)	50/52 (96,1%)
КББ+ПП+ИП	70/79 (88,6%)	39/48 (81,2%)	109/127 (85,8%)
Всего ИП+ПП+КББ	106/115 (92,2%)	53/64 (82,8%)	159/179 (88,8%)
Хирургия	8/10 (80%)	12/15 (80%)	20/25 (80%)
Итого	114/125 (91,2%)	65/79 (77,8%)	179/204 (87,7%)

Таблица 6

Виды инвазивных процедур в зависимости от форм туберкулеза в основной группе пациентов

Показатель	ИП+ПП	КББ+ИП+ПП	Хирургия
Фиброзно-кавернозный туберкулез	10	40	9
Туберкулема в фазе распада	4	22	5
Инфильтративный туберкулез в фазе распада	23	47	6
Кавернозный туберкулез	15	18	5

коллапсотерапию, ателектаз оказался недостаточным, что, на наш взгляд, обусловило неудачу: полости распада в легком сохранялись, бактериовыделение продолжалось. В группе сравнения конверсия мокроты и закрытие полостей деструкции были достигнуты у 75 из 129 (58,6%) пациентов.

Группа пациентов, которым были выполнены хирургические вмешательства, состояла из 25 пациентов (10 пациентов с МЛУ ТБ, 15 пациентов с ШЛУ ТБ, рис. 2). Оперативные вмешательства выполняли под общей

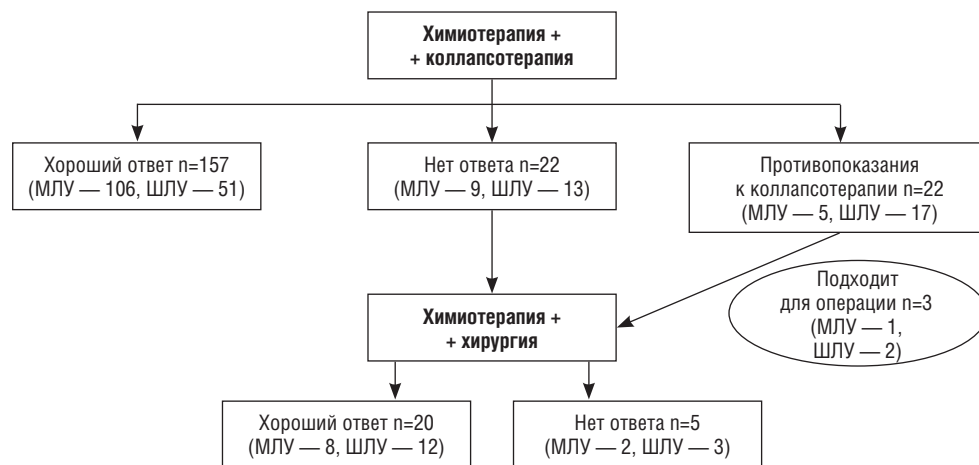

Рис. 2. Алгоритм и результаты применения различных методик лечения у пациентов с деструктивным МЛУ/ШЛУ-туберкулезом легких

анестезией с интубацией трахеи двухпросветной интубационной трубкой. Выполнено 3 пневмонэктомии, 19 лобэктомий и 3 торакопластики. Долевые бронхи обрабатывали при помощи сшивающего аппарата, дополнительное укрепление бронхиальной культи долевого бронха не проводили. Реверсия мокроты развилась после оперативного вмешательства у 3 (12%) пациентов, у 2 из них был ШЛУ ТБ и у 1 — МЛУ ТБ. У этих троих пациентов операция выполнялась без предшествующей коллапсотерапии с продолжающимся бактериовыделением на момент операции.

Послеоперационные осложнения имели место у 4 пациентов (16,0%). У 2 больных после лобэктомии развилось послеоперационное кровотечение, потребовавшее реторакотомии у одного из них. Бронхоплевральный свищ с эмпиемой развился у одного пациента после пневмонэктомии справа и был связан с реактивацией туберкулезного процесса. Плевральная полость была дренирована при помощи толстого силиконового дренажа. Свищ закрылся вместе с регрессией обострения туберкулезного процесса в противоположном легком. У одного пациента после 7-реберной торакопластики развилась острая дыхательная недостаточность, которая потребовала трахеостомии и продленной вентиляции легких. Послеоперационной летальности не было.

У пациентов, которым были выполнены комбинированные вмешательства с применением Nd:YAG-лазера, не было отмечено каких-либо клинически значимых особенностей как в ближайшем послеоперационном периоде, так и по результатам отдаленных наблюдений. В целом излечения деструктивного МЛУ/ШЛУ туберкулеза легких в когорте из 269 человек основной группы удалось добиться у 245 больных (91,1%), а резекционная хирургия потребовалась лишь 7,4% пациентов, что свидетельствует об эффективности примененной лечебной тактики. Показатель излечения в группе сравнения составил 75 из 129 (58,1%) и был статистически значимо ниже ($p < 0,01$), чем у больных основной группы; оценка исходов лечения по данным отдаленных (2–3 года) наблюдений подтвердила стабильность достигнутых результатов. Мировой опыт показывает эффективность лечения МЛУ туберкулеза на уровне 59%,

ШЛУ туберкулеза на уровне 38% [20]. Международные многоцентровые исследования с включением в схему лечения МЛУ/ШЛУ туберкулеза бедаквилина показывают эффективность лечения на уровне 72% [21, 22]. По данным отечественных авторов эффективность лечения пациентов с впервые выявленным МЛУ/ШЛУ-туберкулезом легких составляет 62% и существенно, до 41%, снижается у пациентов с сопутствующей ВИЧ-инфекцией [1].

Выводы

1. Отсутствие регрессии полостей деструкции у больных МЛУ/ШЛУ-туберкулезом легких на фоне адекватной химиотерапии в соответствии с результатами теста лекарственной чувствительности в течение 2–3 мес является показанием для изменения тактики лечения. В таких случаях в программу лечения следует включать методы коллапсотерапии.

2. Своевременное применение коллапсотерапии (ИП, ПП, КББ и их комбинации) позволило добиться излечения у 88,8% больных деструктивным туберкулезом легких с множественной и широкой лекарственной устойчивостью возбудителя; у пациентов, получавших только индивидуализированную по результатам ТЛЧ химиотерапию, этот показатель составил 58,1% ($p < 0,01$).

3. В свою очередь, при неэффективности коллапсотерапии следует прибегать к резекционной хирургии, что позволило нам добиться показателя излечения в 80% у наиболее тяжелого контингента пациентов (неудача химиотерапии и фиброзно-кавернозный туберкулез); в целом тактика этапного применения инвазивных вмешательств в лечении деструктивного МЛУ/ШЛУ-туберкулеза легких обеспечила излечение 91,1% пациентов.

4. Своевременное и обоснованное применение малоинвазивных коллапсотерапевтических процедур сокращает период конверсии мокроты, уменьшает потребности в применении резекционных методов лечения и может широко применяться в противотуберкулезных стационарах, имеющих соответствующее оборудование и специалистов.

Конфликт интересов. Авторы заявляют об отсутствии у них конфликта интересов.

Список литературы

1. Васильева И.А., Самойлова А.Г., Зимица В.Н. и др. Химиотерапия туберкулеза в России — история продолжается. Туберкулез и болезни легких 2023; (101): 8–12 [Vasilyeva I.A., Samoylova A.G., Zimica V.N., Lovacheva O.V., Abramchenko A.V. Chemotherapy for Tuberculosis in Russia — the Story Continues. Tubercul'os i bolezni legkih 2023; (101): 8–12 (In Russ.)]. doi: 10.58838/2075-1230-2023-101-2-8-12.
2. Migliori J.B., Sotgiu G., Gandhi N.R. et al. Drug resistance beyond extensively drug-resistant tuberculosis: individual patient data meta-analysis. Eur. Respir. J. 2013; (42): 169–179. doi: 10.1183/09031936.00136312.
3. Giller D.B., Giller B.D., Giller G.V. et al. Treatment of pulmonary tuberculosis: past and present. Eur. J. Cardiothorac. Surg. 2018; (53): 967–972. doi: 10.1093/ejcts/ezx447.
4. Стерликов С.А., Самойлова А.Г., Тестов В.В. и др. Оценка результативности применения в Российской Федерации

- эмпирического режима лечения больных туберкулезом с предполагаемой множественной лекарственной устойчивостью. *Туберкулез и болезни легких* 2018; (96): 28–34 [Sterlikov S.A., Samoylova A.G., Testov V.V. et al. Assessment of effectiveness of the empiric treatment regimen in tuberculosis patients suspected with multiple drug resistance in the Russian Federation. *Tubercul'os i bolezni l'egkih* 2018; (96): 28–33 (In Russ.)]. doi: 10.21292/2075-1230-2018-96-11-28-33.
5. Biasi F., Dara M., van der Vert M.J. et al. Supporting TB clinicians managing difficult cases: the ERS/WHO Consilium. *Eur. Respir. J.* 2013; (41): 491–494. doi: 10.1016/j.ijid.2014.12.024.
 6. Скорняков С.Н., Кильдюшева Е.И., Залетаева Г.Е. и др. Методы сочетанной коллапсотерапии и клапанной бронхоблокации в лечении деструктивного туберкулеза легких с лекарственной устойчивостью возбудителя. *Медицинский альянс* 2015; (1): 118–119 [Sterlikov S.A., Testov V.V. Vasilyeva I.A. Methods of combined collapse therapy and valvular bronchial blocking in the treatment of destructive drug-resistant pulmonary tuberculosis. *Medicinskij al'jans* 2015; (1): 118–119 (In Russ.)].
 7. Репин Ю.М. Тактика хирургического лечения больных лекарственно-устойчивым туберкулезом легких. *Грудная и сердечно-сосудистая хирургия* 2001; (1): 46 [Repin U.M. Management of surgical treatment drug-resistant pulmonary tuberculosis. *Grudnaya i serdechno-sosudistaya hirurgia* 2001; (1): 46 (In Russ.)].
 8. Levin A., Sklyev A.S., Felker I. et al. Endobronchial valve treatment of destructive multidrug-resistant tuberculosis. *Int. J. Tuberc. Lung Dis.* 2016; (20): 1539–1545. doi: 10.5588/ijtld.16.0033.
 9. Madansein R., Parida S., Padayatchi N. et al. Surgical Treatment of Complications of Pulmonary Tuberculosis, including Drug-Resistant Tuberculosis. *Int. J. Infect. Dis.* 2015; (32): 61–67. doi: 10.1016/j.ijid.2015.01.019.
 10. Marfina G.Yu., Vladimirov K.B., Avetisian A.O. et al. Bilateral cavitory multidrug- or extensively drug-resistant tuberculosis: role of surgery. *Eur. J. Cardiothorac. Surg.* 2018; (53): 618–624. doi: 10.1093/ejcts/ezx350.
 11. Weyant M.J., Mitchell J.D. Multidrug-Resistant Pulmonary Tuberculosis: Surgical Challenges. *Thorac. Surg. Clin.* 2012; (22): 271–276. doi: 10.1016/j.thorsurg.2012.04.003.
 12. Федеральные клинические рекомендации по диагностике и лечению туберкулеза органов дыхания с множественной и широкой лекарственной устойчивостью возбудителя. 3-е издание. 2015 [Federal clinical guidelines for the diagnosis and treatment of respiratory tuberculosis with multiple and broad drug-resistant pathogen, third edition. 2015 (In Russ.)].
 13. Репин Ю.М., Авестян А.О., Елькин А.В. и др. Значение лекарственной устойчивости микобактерий в хирургии туберкулеза легких. *Проблемы туберкулеза* 2001; (78): 6–9 [Repin Yu.M., Avetisan A.O., Elkin A.V. et al. The importance of drug-resistant in the surgery pulmonary tuberculosis. *Problemi tubercul'oz* 2001; (1): 46 (In Russ.)].
 14. Lange C., Abubakar I., Alfenaar J.W.C. et al. Management of patients with multi-drug resistant/extensively drug resistant tuberculosis in Europe: a TBNET consensus statement. *Eur. Respir. J.* 2014; (44): 23–63. doi: 10.1183/09031936.00188313.
 15. Репин Ю.М., Елькин А.В., Кобак М.Э. Эффективность резекций легких и пневмонэктомий у больных с тотальной лекарственной устойчивостью микобактерий туберкулеза. *Проблемы туберкулеза и болезней легких* 2003; (5): 30 [Repin U.M., Elkin A.V., Kobak M.E. et al. Efficacy of lung resections and pneumonectomies in patients with total drug resistance pulmonary tuberculosis. *Problemi tubercul'oz* i bolezney legkikh 2003; (5): 30 (In Russ.)].
 16. Серезвин И.С., Аветисян А.О., Кудряшов Г.Г., Яблонский П.К. Эффективность и безопасность пневмонэктомий в комплексном лечении больных деструктивным туберкулезом легких. *Медицинский альянс* 2022; (10): 47–57 [Serezvin I.S., Avetisan A.O., Kudrashov G.G., Yablonskiy P.K. Efficacy and safety of pneumonectomy in the comprehensive treatment of patients with destructive pulmonary tuberculosis. *Medicinskij al'jans* 2022; (10): 47–57 (In Russ.)]. doi: 10.36422/23076348-2022-10-1-47-57.
 17. Shiraishi Y., Katsuragi N., Kita H. et al. Experience with pulmonary resection for extensively drug-resistant tuberculosis. *Interact. CardioVasc. Thorac. Surg.* 2008; (7): 1075–1078. doi: 10.1510/icvts.2008.185124.
 18. WHO. Consolidated guidelines on drug-resistant tuberculosis treatment. Geneva: World Health Organization. 2019.
 19. Кирюхина Л.Д., Табанаква И.А., Володич О.С. и др. Динамика вентиляционной функции и диффузионной способности легких у больных деструктивными формами туберкулеза легких на фоне эндоскопической клапанной бронхоблокации. *Медицинский альянс* 2020; (8): 80–87 [Kiryukhina L., Tabanakova I., Volodich O. et al. Ventilation and diffusion lung capacity dynamics in destructive pulmonary tuberculosis patients with endobronchial valve treatment. *Medicinskij al'jans* 2020; (8): 80–87 (In Russ.)]. doi: 10.36422/23076348-2020-8-4-80-87.
 20. WHO. Global tuberculosis report 2021: Supplementary material. Geneva: World Health Organization. 2022.
 21. Borisov S.E., Dheda K., Enwerem M. et al. Effectiveness and safety of bedaquiline containing regimens in the treatment of MDR- and XDR-TB: a multicentre study. *Eur. Respir. J.* 2017; (49): 1700387. doi: 10.1183/13993003.00387-2017.
 22. Dara M., Sotgiu G., Zaleskis R. et al. Untreatable tuberculosis: is surgery the answer? *Eur. Respir. J.* 2014; (45): 577–582. doi: 10.1183/09031936.00229514.

Поступила в редакцию: 22.08.2023 г.

Сведения об авторах:

Баженов Александр Викторович — кандидат медицинских наук, старший научный сотрудник лаборатории инвазивных технологий в составе научно-исследовательского клинического отдела Уральского научно-исследовательского института фтизиопульмонологии — филиала Национального медицинского исследовательского центра фтизиопульмонологии и инфекционных заболеваний; 620039, Свердловская обл., Екатеринбург, ул. 22 Партсъезда, д. 50; e-mail: Ai0803@mail.ru; ORCID 0000-0002-0519-0523;

Мотус Игорь Яковлевич — доктор медицинских наук, заведующий лабораторией инвазивных технологий в составе научно-исследовательского клинического отдела Уральского научно-исследовательского института фтизиопульмонологии —

филиала Национального медицинского исследовательского центра фтизиопульмонологии и инфекционных заболеваний; 620039, Свердловская обл., Екатеринбург, ул. 22 Партсъезда, д. 50; e-mail: igormotus@yandex.ru; ORCID 0000-0002-3092-6504;

Скорняков Сергей Николаевич — доктор медицинских наук, заведующий научно-исследовательским клиническим отделом Уральского научно-исследовательского института фтизиопульмонологии — филиала Национального медицинского исследовательского центра фтизиопульмонологии и инфекционных заболеваний; 620039, Свердловская обл., Екатеринбург, ул. 22 Партсъезда, д. 50; e-mail: sns@urniif.ru; ORCID 0000-0002-9942-3008;

Вахрушева Диана Владимировна — кандидат биологических наук, доцент, руководитель научно-исследовательского отдела микробиологии и доклинических исследований научно-исследовательского клинического отдела Уральского научно-исследовательского института фтизиопульмонологии — филиала Национального медицинского исследовательского центра фтизиопульмонологии и инфекционных заболеваний; 620039, Свердловская обл., Екатеринбург, ул. 22 Партсъезда, д. 50; e-mail: Vakhrusheva@urniif.ru; ORCID 0000-0001-6085-6466;

Кильдюшева Елена Ивановна — кандидат медицинских наук, заведующая отделением лечения больных туберкулезом легких с множественной лекарственной устойчивостью научно-исследовательского клинического отдела Уральского научно-исследовательского института фтизиопульмонологии — филиала Национального медицинского исследовательского центра фтизиопульмонологии и инфекционных заболеваний; 620039, Свердловская обл., Екатеринбург, ул. 22 Партсъезда, д. 50; e-mail: Kildyusheva043@gmail.com; ORCID 0000-0002-6595-4214;

Цвиренко Анна Сергеевна — врач-эндоскопист отделения лучевой диагностики научно-исследовательского клинического отдела Уральского научно-исследовательского института фтизиопульмонологии — филиала Национального медицинского исследовательского центра фтизиопульмонологии и инфекционных заболеваний; 620039, Свердловская обл., Екатеринбург, ул. 22 Партсъезда, д. 50; e-mail: Macula@list.ru; ORCID 0009-0002-8381-6189;

Дьячков Илья Андреевич — врач-эндоскопист отделения лучевой диагностики научно-исследовательского клинического отдела Уральского научно-исследовательского института фтизиопульмонологии — филиала Национального медицинского исследовательского центра фтизиопульмонологии и инфекционных заболеваний; 620039, Российская Федерация, Свердловская обл., Екатеринбург, ул. 22 Партсъезда, д. 50; e-mail: Iliia.dya4koff@yandex.ru; ORCID 0000-0001-8247-9622;

Бадюков Ильнар Ильшатович — врач — торакальный хирург хирургического торакального отделения Областного клинического медицинского центра фтизиопульмонологии и инфекционных заболеваний; 620138, Свердловская обл., Екатеринбург, ул. Дублер Сибирского тракта, д. 56; e-mail: badykov.ilnar@yandex.ru; ORCID 0009-0005-9224-6773;

Ромахин Алексей Сергеевич — врач — торакальный хирург туберкулезного легочно-хирургического отделения научно-исследовательского клинического отдела Уральского научно-исследовательского института фтизиопульмонологии — филиала Национального медицинского исследовательского центра фтизиопульмонологии и инфекционных заболеваний; e-mail: aleksei.romakhin@yandex.ru; 620039, Свердловская обл., Екатеринбург, ул. 22 Партсъезда, д. 50; ORCID 0009-0008-7893-5718.

Доклиническое исследование мутагенной безопасности вакцины против пневмококковой инфекции на основе рекомбинантного гибридного белка

Г.П. Косякова, А.А. Лебедев, С.С. Пюрвеев

Институт экспериментальной медицины, Санкт-Петербург

Preclinical study of mutagenicity and safety of a vaccine against pneumococcal infection based on a recombinant hybrid protein

G. Kosyakova, A. Lebedev, S. Pyurveev

Institute of Experimental Medicine, St. Petersburg

© Коллектив авторов, 2023 г.

Резюме

Пневмококковая инфекция является причиной пневмоний. Вакцинация позволяет предотвратить тяжелое течение данного заболевания. Рассматриваемая в работе пневмококковая вакцина создана генномодифицированным путем на основе гибридного рекомбинантного белка. **Целью исследования** было доклиническое изучение мутагенной, генетической безопасности новой пневмококковой вакцины Айривакс против пневмококковой инфекции у крыс. **Материалы и методы исследования.** Исследования вакцины Айривакс проведены у крыс-самцов линии Вистар на клеточных популяциях костного мозга и мононуклеарах периферической крови. Изучали кариотипическую стабильность клеток и миелограмму костного мозга. **Результаты.** После введения вакцины содержание клеток лимфоидного роста в крови крыс было повышено до 74,2% ($p < 0,05$), что доказывает иммунный ответ организма. Клетки с нестабильным геномом как показатель генетической безопасности AL-вакцины встречались и у экспериментальных, и у контрольных животных редко, с частотой не бо-

лее 1,5%. **Заключение.** Таким образом, новая пневмококковая вакцина Айривакс и ее компоненты обладают мутагенной и токсической безопасностью.

Ключевые слова: пневмококковая вакцина, гемопоэз, миелограмма, ДНК, кариотипическая стабильность, мутагенная безопасность

Summary

Pneumococcal infection is the cause of pneumonia. Vaccination can prevent the severe course of this disease. The pneumococcal vaccine considered in the work was created by a genetically modified method based on a hybrid recombinant protein. The aim of the work was preclinical investigation of the mutagenic, genetic safety of the new pneumococcal vaccine, Irivax, against pneumococcal infection in rats. **Materials and methods.** Studies of the Irivax vaccine were carried out in male Wistar rats' cell populations of the bone marrow and peripheral blood mononuclear cells. The karyotypic stability of cells and myelogram of the bone marrow were studied. **Results.** After the introduction of the

vaccine, the content of the lymphoid germ cells in the blood of rats was increased to 74.2% ($p < 0.05$), which proves the body's immune response. The frequency of cells with an unstable genome, as an indicator of the genetic safety of the AL-vaccine, was rare both in experimental and control animals, and did not exceed 1.5%.

Conclusion. Thus, the new pneumococcal vaccine Irivax and its components have mutagenic and toxic safety.

Keywords: pneumococcal vaccine, hematopoiesis, myelogram, DNA, karyotypic stability, mutagenic safety

Введение

Пневмококковая инфекция — распространенная причина тяжелых пневмоний у людей как в развитых, так и в развивающихся странах. Внезапная вспышка COVID-19, вызванная новым коронавирусом SARS-CoV-2, переросла в пандемию, которая вызвала развитие у пациентов острого респираторного синдрома и легочного фиброза. Вакцинация является единственным средством, которое позволяет предотвратить тяжелое и смертельное течение данного заболевания. В правилах надлежащей лабораторной практики Евразийского экономического союза в сфере обращения лекарственных средств [1, 2] указывается: «Вакцины — иммунобиологические препараты для создания искусственного активного специфического иммунитета с целью профилактики инфекционных заболеваний (реже — отравлений ядами, опухолей, некоторых неинфекционных заболеваний).

Требования к вакцинам (критерии эффективности вакцин):

- 1) иммуногенность (иммунологическая эффективность, протективность); в 80–95% случаев вакцины должны создавать напряженный и длительный специфический иммунитет;
- 2) безопасность — вакцины не должны быть причиной заболевания или смерти» [1, 3].

Применяемые в настоящее время вакцины, созданные с использованием живых вирусов, могут обладать рядом побочных эффектов. И поэтому мы предлагаем кандидатскую пневмококковую вакцину Айривакс, созданную на основе гибридного рекомбинантного белка, и изучаем ее доклиническую иммуногенность и мутагенную безопасность.

В настоящее время появляется все большее количество химических веществ, которые требуют определения степени их вредного воздействия и их безопасности, что является неотъемлемым этапом доклинических исследований [4]. Результаты зарубежных и отечественных исследований демонстрируют, что несколько применяемых в настоящее время лекарственных препаратов и вакцин обладают генотоксическими, мутагенными свойствами, поэтому их использование должно быть ограничено. За действием таких веществ необходимо наблюдать в доклини-

ческом исследовании. К таким препаратам относится, в частности, напроксен [4, 5], применяемый в качестве обезболивающего и для уменьшения воспалительных процессов, а также современные противоопухолевые препараты, такие как циклофосфан (ЦФ), паклитаксел, цисплатин [6]. Исследователь О.В. Неупокоева показала (2015), что тиофан и экстракт трансформированных корней шлемника байкальского не обладают индуцированным мутагенезом [7]. И поэтому мы предлагаем обязательно проверять новые лекарственные препараты на мутагенную безопасность. По данным проверки на мутагенность и канцерогенность лекарственные средства на основе тридекапептида показывают безопасность в тесте Эймса и в тесте по учету микроядер в эритроцитах крови мышей [8]. Вакцины — это высокомолекулярные вещества, к ним относятся соединения с молекулярной массой более 10 000 кДа [9].

Известно, что микроядерный тест является одним из надежных методов оценки мутагенной безопасности [7]. В то же время применяются и другие тесты биомониторинга, такие как микроэлектрофорез ДНК одиночных клеток *in vivo* [4, 7]. Микроядра (MN) — это внеядерные тела, которые содержат поврежденные фрагменты хромосом и/или целые хромосомы, которые не были включены в ядро после деления клетки.

В настоящее время производится большое число вакцин, которые требуют оценки степени их воздействия на организм [1]. Если мутагенный эффект препарата зарегистрирован хотя бы в одном эукариотическом тесте, это говорит о наличии у него мутагенных свойств. Применяемые в настоящее время вакцины могут обладать рядом побочных эффектов [8]. Исследования мутагенности проводятся на этапе доклинического изучения и предусматривают оценку способности лекарственных средств и вакцин к индукции разных типов мутаций в зародышевых и соматических клетках [9]. Если фармакологическое средство будет отличаться высокой степенью генотоксичности, то есть оказывать повреждающее воздействие на генетический материал, то его уже нельзя использовать с лечебной целью [9, 10]. В частности, Н.В. Томилиным с помощью микроядерного теста на лимфоцитах и ретикулоцитах крови человека и крысы была проведена оценка генотоксического и цитотоксического

действия фармакологических средств, этилметансульфоната, митомицина С и циклофосамида [9, 11].

Для оценки генотоксических свойств препаратов и вакцин используют набор методов. В частности, применяются микроядерный эритроцитарный тест при изучении молодых полихроматофильных (ПХЭ) и зрелых нормохромных эритроцитов (НХЭ), а также микроэлектрофорез ДНК одиночных клеток в клетках костного мозга [5, 10]. Однако в вакцинах соединения алюминия (гидроксид алюминия и фосфат алюминия) являются наиболее распространенными адъювантами, используемыми в современных вакцинах. Адъювант — это соединение или комплекс веществ, добавляемый в вакцины и предназначенный для усиления иммунного ответа [12]. Именно поэтому адъюванты также изучаются на генотоксичность как самостоятельно, так и в комплексе с вакциной. Исследованная в настоящей работе пневмококковая вакцина Айривакс создана биотехнологическим генно-инженерным способом с адъювантом алюминия [13].

Цель исследования

Целью нашего исследования было изучить мутагенную, генетическую безопасность новой пневмококковой вакцины Айривакс.

Материалы и методы исследования

Доклинические исследования генетической безопасности пневмококковой вакцины Айривакс с адъювантом алюминия проведены у 56 крыс самцов линии Вистар. Вакцину исследовали на клеточных популяциях костного мозга и клетках периферической крови крыс. Определяли лейкоцитарную формулу, изучали кариотипическую стабильность мононуклеаров периферической крови, миелограмму костного мозга и частоту клеток с повреждениями методом микроэлектрофореза ДНК одиночных клеток. Пневмококковую вакцину (Айривакс, AL-вакцину) вводили интраназально в дозе 40 мкг в 20 мкл растворителя в каждую ноздрю. Контролем служило введение аналогичного объема растворителя AL-плацебо (20 мкл) и физиологического раствора.

Определение некоторых фракций лейкоцитарной формулы крови проводили согласно стандартной методики [10]. Мазки готовили из периферической крови, фиксировали 96% раствором этилового спирта, окрашивали красителем Романовского–Гимзы. После высушивания анализировали препараты. Вычисляли процентное соотношение лейкоцитов. На каждом препарате просматривали не менее 500 мононуклеаров, палочкоядерные и сегментоядерные нейтрофилы, эозинофилы, моноциты и лимфоциты. Помимо лейкоцитов с целыми ядрами и цитоплазмой, учи-

тывали также клетки с элементами деструкции ядер. Расчет миелограммы проводили стандартным методом. Клетки костного мозга получали вымыванием из тазобедренных косточек подопытных крыс физиологическим раствором 1% натрия хлорида, ткани измельчали ножницами в питательной среде 199, пипетировали и фильтровали. Далее проводили двукратное промывание центрифугированием в течение 10 минут при 1000 об./мин. Осевшую суспензию клеток наносили тонким слоем на предметное стекло и с помощью стекла с отшлифованным краем производили мазок средней толщины. Обследованные клетки располагались равномерно одним слоем на 1/3 площади поверхности мазка. Приобретенные мазки фиксировали 96% раствором этанола, окрашивали красителем Романовского–Гимзы. В дальнейшем анализировали не менее 500 ядросодержащих кровяных клеток. Расчет миелограммы проводился на основании стандартной методики [12].

Анализ клеток с морфологическими нарушениями ядер и микроядрами на гематологических препаратах и препаратах костного мозга

Гематологические препараты периферической крови готовили стандартным способом: на чистые обезжиренные предметные стекла наносили каплю крови и с помощью стекла с отшлифованным краем изготавливали мазок средней толщины [13]. Полученные мазки высушивали, фиксировали 96% раствором этилового спирта, после этого окрашивали по Романовскому–Гимзе.

Частоту встречаемости эритроцитов с микроядрами, костного мозга с поврежденными клетками определяли на гематологических препаратах и «кляч»-препаратах костного мозга под иммерсией на микроскопе Carl Zeiss (Германия) при увеличении об. 100, ок. 10.

Анализ под микроскопом проводили в области нижней трети мазка, в которой клетки располагались равномерно. Частоты встречаемости эритроцитов с микроядрами и «хвостатыми» ядрами проявляли в промилле (‰). Изучаемые клетки не должны были иметь признаков дегенерации и повреждений.

При электрофорезе ДНК одиночных клеток выделяли костный мозг бедренной кости задней конечности, полученный от самцов крыс. Костный мозг помещали в среду 199, рассекали скальпелем в продольной плоскости, готовили отпечатки или патикул на обезжиренные предметные стекла, смоченные физиологическим раствором. Фиксацию проводили 96% раствором этилового спирта, после фиксации препараты окрашивали красителем Романовского–Гимзы [11, 15].

Перемешивали 15 мкл клеточной суспензии (из расчета 5000 клеток на 15 мкл) с 75 мкл 0,5% легкоплавкой агарозы (ICN) при 37 °С и немедленно наносили на матированное предметное стекло, предварительно покрытое слоем 1% нормальной агарозы (ICN) [11, 16]. Полученный таким образом двухслойный «пирог» инкубировался в течение часа в темноте при 4 °С в лизирующем растворе (рН 10), содержащем 10 ммоль Tris-[hydroxymethyl] aminomethane, 2,5М NaCl, 100 мМ EDTA (Ethylenediaminetetraacetic acid), а также 10% ДМСО (диметилсульфоксид, C₂H₆SO) для предотвращения неконтролируемого образования разрывов ДНК в 1% тритоне X-100 и для форсирования лизиса ДНК [17].

По окончании инкубации в лизирующем растворе препараты помещали в электрофоретический буфер на 40 мин (рН>13,0) для конверсии щелочелавильных сайтов в одностранные разрывы ДНК и в дальнейшем проводили электрофорез при напряжении 0,75 В/см в течение 20 мин. Для нейтрализации щелочного раствора слайды отмывали три раза по 5 мин в 0,4 М трис-Cl буфере. Для обнаружения поврежденных костномозговых клеток окрашивание нитратом серебра проводили согласно N. Kizilian и соавт. [18].

Для статистической обработки полученных количественных данных и построения графиков применяли пакеты программ Graph Pad Prizm v.5, SPSS Sigma Stat 3.0 и Minitab 14. Для сравнения контрольной и экспериментальных групп использовали непараметрический критерий Вилкоксона для парных сравнений.

Результаты и их обсуждение

Некоторые фракции лейкоцитарной формулы периферической крови самцов крыс при введении пневмококковой вакцины представлены на первом этапе исследований в табл. 1.

Таблица 1

Некоторые фракции лейкоцитарной формулы периферической крови самцов крыс при введении пневмококковой вакцины (n=18 ♂), %

Группа	Контроль	AL-плацебо	AL-вакцина
Эозинофилы	2,27±0,18	2,59±0,28	2,42±0,16
Нейтрофилы	21,2±1,04	22,8±1,29	24,7±1,46
Моноциты	2,15±0,18	2,68±0,21	3,17±0,42
Лимфоциты	68,9±1,68	69,2±1,05	74,2±1,31*, **
Разрушенные ядродержащие клетки	1,12±0,22	1,42±0,20	1,6±0,20

Примечание: *p<0,05 по отношению к контролю; **p<0,05 по отношению к AL-плацебо.

В ходе работы обнаружено снижение количества эозинофильных лейкоцитов в периферической крови животных после вакцинации. Выявлены изменения в количественном соотношении клеточных популяций лимфоцитов и разрушенных ядродержащих клеток. Содержание клеток лимфоидного ростка в крови животных после введения вакцины было повышено до 74,2% (см. табл. 1) (p<0,05), что доказывает иммунный ответ организма, так как лимфоциты отвечают за иммунный ответ в целом и иммунную память. В группе экспериментальных животных при определении разрушенных ядродержащих клеток крови достоверных различий не выявлено (см. табл. 1).

При введении AL-плацебо сравнение средних частот встречаемости моноцитов показало тенденцию к повышению. При введении AL-вакцины также наблюдалось повышение этого показателя. Частота

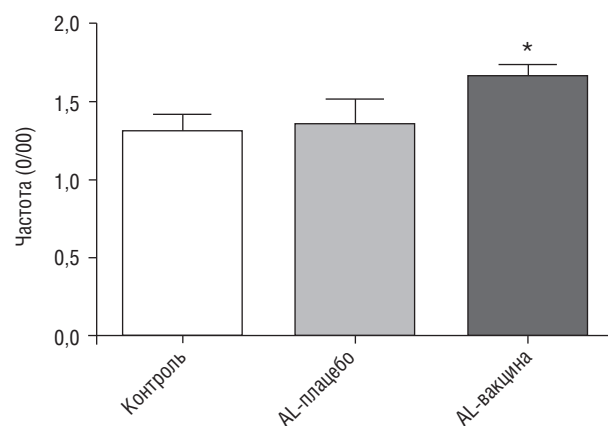


Рис. 1. Частота выявления эритроцитов с микроядрами в периферической крови крыс после введения пневмококковой вакцины.

Примечание: по оси ординат — частота выявления клеток с повреждениями. * p<0,05 по отношению к контролю (n=18 ♂)

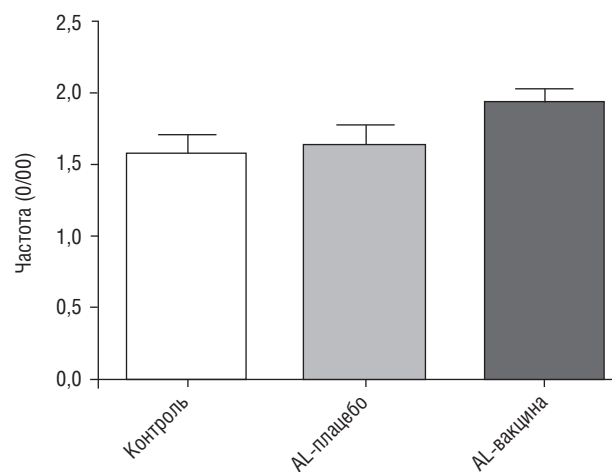


Рис. 2. Частота выявления лимфоцитов с микроядрами в периферической крови крыс при введении пневмококковой вакцины

Примечание: по оси ординат — частота выявления клеток с повреждениями (n=18 ♂)

выявления эритроцитов с микроядрами в периферической крови крыс после введения пневмококковой вакцины представлена на рис. 1.

Частота выявления лимфоцитов с микроядрами в периферической крови крыс при введении пневмококковой вакцины представлена на рис. 2.

Кариотипическая стабильность периферической крови крыс при введении пневмококковой вакцины показана на рис. 1 и 2. Частота обнаружения эритроцитов с микроядрами достоверно выше при введении AL-вакцины ($p < 0,05$). Напротив, частота выявления лимфоцитов с микроядрами в опытных группах не отличались от контрольной группы крыс.

Миелограмма костного мозга подопытных крыс при введении AL-плацебо и AL-вакцины в сравнении с контролем представлена в табл. 2.

Миелограмма костного мозга показывает, что базофильные нормобласты в опыте выше, чем в контроле. Это свидетельствует, что базофилы помогают другим лейкоцитам обнаруживать чужеродные частицы.

Микроэлектрофорез ДНК одиночных клеток костного мозга (МФК) показан при разных фазах введения пневмококковой вакцины (рис. 3). Клетки были неодинаковыми, с разной структурой выраженности:

Таблица 2

Миелограмма костного мозга подопытных крыс при введении AL-плацебо и AL-вакцины в сравнении с контролем (n=18 ♂), M±m

Клетки костного мозга	Контроль (вода), %	Опыт (AL-плацебо), %	Опыт (AL-вакцина), %
Базофильные нормобласты	1,58±0,11	1,82±0,14	2,08±0,09*
Полихроматофильные и оксифильные нормобласты	16,8±0,49	17,62±0,46	17,03±0,57
Промиелоциты	1,8±0,09	1,84±0,14	2,07±0,21
Миелоциты, метамиелоциты	16,5±1,04	17,02±1,63	16,58±0,51
Палочкоядерные	16,4±1,10	15,88±1,37	16,72±0,82
Сегментоядерные	14,8±1,35	14,62±1,87	12,98±0,69
Эозинофилы, базофилы	3,97±0,19	4,59±0,21**	4,01±0,27
Моноциты	2,08±0,10	2,24±0,27	2,63±0,41
Лимфоциты	8,73±0,84	9,36±1,10	10,22±0,98
Мегакариоциты	9,17±4,3	10,5±3,5	10,5±3,5
Недифференцированные бласты, миелобласты, проэритробласты	3,82±0,22	4,59±0,47	3,69±0,29
Митозы	0,3±0,01	0,3±0,02	0,4±0,02

Примечание: * $p < 0,05$; ** $p < 0,01$ по отношению к контролю.

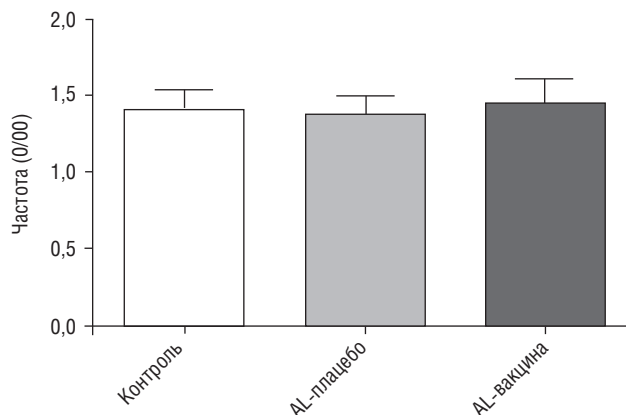


Рис. 3. Частота клеток с повреждениями, выявленная методом микроэлектрофореза ДНК одиночных клеток костного мозга у самцов крыс линии Вистар при разных фазах введения пневмококковой вакцины.

Примечание: по оси ординат — частота выявления клеток с повреждениями; частота — частота обнаружения клеток с нестабильным геномом (n=15 ♂)

кометообразной и округлой формами, поэтому при МФК получены разнообразные результаты. Клетки костного мозга с нестабильным геномом отличались от неповрежденных кометообразной формой, а клетки со стабильным геномом были округлыми.

Мутагенную безопасность AL-вакцины определяли при подсчете частот клеток с повреждениями, методом микроэлектрофореза ДНК одиночных клеток у самцов линии Вистар (15 особей).

Выявлены незначительные повреждения клеток костного мозга у крыс (рис. 3). Частота обнаружения клеток с нестабильным геномом, выявленная в контроле и при введении пневмококковой вакцины, не отличалась от контрольных показателей и от показателей групп грызунов, которым вводили AL-плацебо. Наши данные согласуются с выводами Б.А. Гаврилова (2016) [5].

Гемопоз, изменение показателей периферической крови и иммунореактивность у крыс при введении вакцины были незначительными. Изучили клеточное соотношение форменных элементов периферической крови (некоторые фракции формулы белой крови) у крыс линии Вистар при интраназальном введении пневмококковой вакцины и контрольной группы. Кроме того, установили частоту выявления клеток с элементами деструкции. Полученные нами результаты во многом согласуются с данными литературы [14, 19].

Выявили, что микроядра и другие ядерные аномалии, такие как нуклеоплазматические мостики и ядерные почки, являются биомаркерами хромосомной нестабильности. Эти генотоксические изменения были измерены с помощью анализа микроядерного теста. Молекулярные механизмы, приводящие к данным патологическим процессам, были исследованы другими

авторами в течение последних двух десятилетий с использованием молекулярных зондов и генетически модифицированных клеток [14, 20]. Эти исследования во многом объяснили формирование ядерных аномалий, которые обычно повышают риск развития дегенеративных заболеваний.

Микроядра могут образовываться во время анафазы из отстающих фрагментов ацентрической хромосомы или хроматиды, вызванных неправильным восстановлением разрывов ДНК. Неправильная сегрегация целых хромосом в анафазе также может привести к образованию микроядер в результате гипометилирования [14, 19]. Увеличение частоты обнаружения эритроцитов и лимфоцитов с микроядрами является положительной реакцией на введение в организм антигенов вакцины. Хотя следует отметить, что у самцов опытной группы имеет место тенденция к повышению частоты обнаружения микроядер как в эритроцитах периферической крови, так и в лимфоцитах при введении AL-вакцины, что определяет ответную реакцию организма на введение чужеродного белка.

Нами также изучена миелограмма костного мозга при введении вакцины. Наблюдался количественный сдвиг в соотношении отдельных пулов кроветворения. Характеристика влияния вакцины на состояние гемопоэза животных представлена в табл. 2.

Полученные результаты выявили неоднозначные тенденции в процессах регенерации популяций кроветворных клеток. В частности, после введения AL-плацебо процентное содержание палочкоядерных и сегментоядерных нейтрофилов в костном мозге у контрольных крыс составило $31,2 \pm 2,45$, а содержание нейтрофилов снизилось до $30,5 \pm 3,24$. После введения AL-вакцины самцам крыс наблюдалось также снижение содержания зрелых нейтрофилов в костном мозге $29,7 \pm 1,51$. То есть имело место незначительное снижение содержания зрелых нейтрофилов при вакцинации (см. табл. 2). Эта тенденция свидетельствует об отсутствии влияния вакцины на процентное содержание палочкоядерных и сегментоядерных нейтрофилов [21].

После введения пневмококковой вакцины содержание нормобластов увеличивалось незначительно. Содержание эозинофилов и базофилов в костном мозге у животных контрольной группы составило $3,97 \pm 0,19$, при этом наблюдалось достоверное повышение процентного содержания этих клеток при AL-плацебо. Однако показано отсутствие проявления реакции на введение пневмококковой AL-вакцины других клеток (показатель эозинофилов, базофилов $4,01 \pm 0,27\%$). Реакция организма проявляется только при введении AL-плацебо — $4,59 \pm 0,21\%$ (см. табл. 2).

Количество клеток-предшественников лимфоидного ряда составило в контроле $8,73 \pm 3,08$, после введения AL-плацебо мы обнаружили повышение со-

держания лимфоцитов до $9,36 \pm 1,10\%$, а при AL-вакцинации — до $10,22 \pm 0,98\%$ соответственно (см. табл. 2). Содержание миелоцитов и метамиелоцитов в норме составило $16,5 \pm 1,04\%$, а после введения AL-вакцины по сравнению с контрольными показателями содержание миелоцитов и метамиелоцитов не увеличивалось. В группе контроля и после введения вакцины количество гемогистобластов в костном мозге составило $1,7 \pm 0,31\%$, что показывает положительный иммунный ответ организма крыс на введение вакцины. Показатели гемопоэза у крыс в контроле и опыте были в пределах нормы.

Также получены достоверные различия содержания базофильных нормобластов между контролем и введением AL-вакцины, содержания эозинофилов и базофилов — между контролем и введением AL-плацебо (при $p < 0,01$). Это доказывает, что костномозговое кроветворение и некоторые показатели периферической крови положительно реагируют на иммунный ответ при введении пневмококковой вакцины крысам.

Наши данные согласуются с данными А.В. Лаврова и соавт. (2011) [22]. Впервые упорядоченное расположение хромосом в интерфазном ядре было отмечено еще в конце XIX в. [18, 23]. В связи с совершенствованием методов микроскопии и молекулярной биологии изучение гетерохроматиновой архитектоники ядра стало возможно лишь к концу XX в. В настоящее время считается, что неслучайное расположение хромосомных территорий в интерфазном ядре является важным механизмом эпигенетической регуляции различных клеточных процессов (клеточный цикл, дифференцировка, ответ на введение вакцины). Пространственная организация хроматина участвует в регуляции работы генома, в клеточных реакциях на внешние воздействия, в патогенезе иммунного ответа на вакцину [22, 24].

Заключение

Таким образом, в настоящей работе произведены прогнозирование, оценка течения и силы действия вакцины на гемопоэз и иммунный ответ организма лабораторных животных. Как следует из полученных нами данных, частота клеток с нестабильным геномом встречалась в контроле у самцов крыс, как правило, редко и не превышала 1,5% как при введении AL-вакцины, так и в контроле. Это доказывает ее генетическую безопасность (см. рис. 3).

Таким образом, можно сделать следующие выводы: при введении AL-вакцины в периферической крови подопытных животных наблюдалось повышение содержания лимфоцитов; изменялась синтетическая активность мононуклеаров костного мозга; выявлено повышение содержания эозинофилов и базофилов в костном мозге. В периферической крови при введении

вакцины Айривакс у грызунов не выявлено повышения частоты клеток с апоптотическими изменениями в сравнении с контрольными животными. Проведенные исследования изученной пневмококковой вакцины, созданной генномодифицированным путем на основе гибридного рекомбинантного белка против пневмококковой инфекции, доказывают, что она является безопасным средством и не обладает побочными эффектами [22, 24]. Исследования мутагенной безопасности пневмококковой вакцины с алюминиевым адъювантом как вспомогательным компонентом выявили способность вакцины к отрицанию разных типов мутаций в соматических клетках периферической крови и клетках костного мозга крыс. Это было выявлено при подсчете клеток со стабильным геномом, выявленным методом микроэлектрофореза ДНК одиночных клеток. После введения AL-вакцины частота выявления клеток с нестабильным геномом в группе самцов линии Вистар тоже не имела разницы с этим показателем в контрольной группе.

Полученные в настоящей работе данные согласуются с исследованиями других авторов [25, 26]. Микроядерный тест широко применяется для определения факторов, способных вызвать поражение генетического аппарата. С помощью этого метода можно выявить цитогенетическую активность химических соединений; биологических факторов, вакцин, лекарственных препаратов, проверка безопасности которых является обязательной [27]. Подобные исследования были проведены на экстракте аврана лекарственного. Использовался сухой экстракт аврана лекарственного в дозе 200 мг/кг. Мутагеном являлся диоксидин в дозе 200 мг/кг. Анализ проводили на белых лабораторных мышах. Животные были разделены на группы: 1-я группа — получавшая воду (негативный контроль); 2-я группа — получавшая диоксидин (позитивный контроль); 3-я — группа, получавшая экстракт и диоксидин.

Вещества вводили однократно, забор крови и приготовление мазков осуществляли через сутки после введения препаратов. Подсчет эритроцитов с микроядрами проводили в расчете на 2000 эритроцитов и выражали в промилле (‰). О наличии антимуtagenного действия экстракта судили по числу эритроцитов с микроядрами в сравнении с позитивным контролем и фоновым уровнем числа микроядер (негативный контроль). Совместное введение экстракта и диоксида на первые сутки вызывало достоверное снижение числа клеток с микроядрами [13, 28].

Частота эритроцитов с микроядрами является положительной реакцией на введение в организм антигенов вакцины. Хотя следует отметить, что у самцов опытной группы имеет место небольшая тенденция к повышению частоты микроядер в эритроцитах периферической крови при введении AL-вакцины, что определяет ответную реакцию организма на введение

чужеродного белка. Наши данные согласуются с данными N. Kizilian и соавт. [18].

Наши исследования показали мутагенную и токсическую безопасность пневмококковой вакцины, а также положительное воздействие ее на клеточные популяции млекопитающих. В работе мы определили прогноз, оценку течения и силу действия пневмококковой вакцины с целью применения вакцины в дальнейшем для клинических исследований. И поэтому мы рекомендуем в дальнейшем применять вакцину. При введении пневмококковой вакцины Айривакс мы изучили лейкоцитарную формулу периферической крови крыс и миелограмму костного мозга крыс линии Вистар. По лейкоцитарной формуле и клеткам костного мозга выявлены незначительные отклонения от нормы. Компоненты вакцины показали токсическую безопасность для клеток организма. Исследованы также положительные доклинические изменения клеток организма животных после введения вакцины. Обзор литературы свидетельствует, что в последнее время возникает достаточно много проблем в проведении эффективного лечения пневмококковой инфекции. Таким образом, вакцина Айривакс с точки зрения ее мутагенной и токсической безопасности имеет несомненные перспективы для практики здравоохранения. Пневмококковая инфекция вызывает тяжелое заболевание, поэтому нужны вакцины против распространения пневмоний у людей, так считают создатели других вакцин, например в Корее [29, 30]. Для борьбы с пандемией они создали ДНК-вакцину от COVID-19, вызванной новым коронавирусом SARS-COV-2.

Дополнительная информация

Вклад авторов. Существенный вклад всех авторов внесен в разработку концепции, проведение исследования и подготовку статьи, все авторы прочли и одобрили финальную версию перед публикацией. *Конфликт интересов.* Авторы декларируют отсутствие явных и потенциальных конфликтов интересов, связанных с публикацией настоящей статьи.

Источник финансирования. Авторы заявляют об отсутствии внешнего финансирования при проведении исследования.

Этический комитет. Протокол исследования был одобрен локальным этическим комитетом ФГБНУ ИЭМ № 424-08-14-23-010 от 01.02.2023.

Источники финансирования

Работа выполнена в рамках государственного задания Минобрнауки России (2022–2025). «Поиск молекулярных мишеней для фармакологического воздействия при аддитивных и нейроэндокринных нарушениях и создание новых фармакологически активных веществ, действующих на рецепторы ЦНС», шифр FGWG-2022-0004.

Список литературы

1. Правила надлежащей лабораторной практики Евразийского экономического союза в сфере обращения лекарственных средств. Решение Совета Евразийской экономической комиссии от 3 ноября 2016 г. № 81. № 73–91 ФГБУ «Научный центр экспертизы средств медицинского применения» [Rules of good laboratory practice: of the Eurasian Economic Union in the field of circulation of medicines. Decision of the Council of the Eurasian Economic Commission dated November 3, 2016 No. 81. No. 73–91 FGBU «Nauchnyj centr ekspertizy sredstv medicinskogo primeneniya» (In Russ.)].
2. Общие принципы доклинической оценки безопасности фармакологических лекарственных средств для медицинского применения. Документация медицинских организаций. Постановление Правительства РФ от 01.06.2021 № 852. Приказ МЗ № 785Н [General principles of preclinical safety assessment of pharmacological medicinal products for medical use. Documentation of medical organizations. Decree of the Government of the Russian Federation 01.06.2021 No. 852. Priказ MZ No. 785N (In Russ.)].
3. Артюнина Г.П., Игнатъкова С.А. Основы медицинских знаний. Здоровье, болезнь и образ жизни: учебное пособие для высшей школы. М.: Академический Проект, 2020. 560 с. («Gaudeamus»). ЭБС «Консультант студента» [Artyunina G.P., Ignat'kova S.A. Fundamentals of medical knowledge. Health, disease and lifestyle: textbook for higher education. Moscow: Akademicheskij Proekt, 2020: 560 («Gaudeamus»). E'BS «Konsul'tant studenta» (In Russ.)].
4. Зверева Д.Е. Использование микроядерного теста при оценке генотоксических свойств лекарственных веществ. Вестник совета молодых ученых и специалистов Челябинской области 2019; 1 (2; 25): 10–20 [Zvereva D.E. The use of micronucleus test in assessing the genotoxic properties of medicinal substances Bulletin of the Council of Young Scientists and Specialists of the Chelyabinsk Region 2019; 1 (2; 25): 10–20 (In Russ.)].
5. Гаврилов Б.А. Экспрессия рибосомных цистронов и кариотипическая нестабильность клеток животных при воздействии факторов окружающей среды: дис. канд. биол. наук: 03.00.15 [Gavrilov B.A. Expression of ribosomal cistrons and karyotypic instability of animal cells under the influence of environmental factors: dissertation of a candidate of biological sciences: 03.00.15 (In Russ.)]. <http://pharm-spb.ru/docs/conf/2016>.
6. Murbach T.S. et al. A comprehensive toxicological safety assessment of aqueous extract of *Polypodium leucotomos* (Fernblock®). Food and Chemical Toxicology 2015; 86: 328–341. doi: 10.1016/j.fct.2015.11.008.
7. Неупокоева О.В. Влияние тиофана и экстракта трансформированных корней шлемника байкальского на индуцированный мутагенез: дис. канд. биол. наук. Томск, 2015: 139 [Neupokoeva O.V. Influence of thiophane and extract of transformed roots of the Baikal skullcap on induced mutagenesis: dissertation of a candidate of biological sciences. Tomsk, 2015: 139 (In Russ.)].
8. Шараф А.Х. и др. Мутагенные свойства лекарственного средства на основе тридекапептида в тесте Эймса и в тесте по учету микроядер в эритроцитах крови мышей. Вопросы экспериментальной биологии и медицины 2018 (8): 38–44 [Sharaf A.Kh. et al. Mutagenic properties of drugs based on tridecapeptide in the Ames test and in the test for counting micronuclei in mouse erythrocytes. Voprosy eksperimental'noy biologii i meditsiny 2018 (8): 38–44 (In Russ.)]. doi: 10.29296/25877313-2018-08-06.
9. Бем А.Э., Касимова А.Р. и др. Концепция мишень-опосредованного лекарственного распределения высокомолекулярных и низкомолекулярных соединений. Лекарственный вестник 2021; 15 (3; 83): 3–11 [Bem A.E., Kasimova A.R. et al. The concept of target-mediated drug distribution of high and low molecular weight compounds. Lekarstvennyj vestnik 2021; 15 (3; 83): 3–11 (In Russ.)].
10. Ярилин А.А. Основы иммунологии: учебник. М.: Медицина, 1999. 608 с. [Yarilin A.A. Fundamentals of immunology: Textbook. M.: Medicine, 1999: 608 (In Russ.)]. ISBN 5-225-02755-5.
11. Fenech M., Kirsch-Volders M., Natarajan A.T., Surralles J., Crott J.W., Parry J. et al. Molecular mechanisms of micronucleus, nucleoplasmic bridge and nuclear bud formation in mammalian and human cells. Mutagenesis 2011; 26: 125–132. doi: 10.1093/mutage/geq052.
12. Хахулина Н.Н., Курчатова М.Н. Микроядерный тест в оценке антимуtagenной активности лекарственных средств. Бюллетень медицинских интернет-конференций 2014 (5): 786–792 [Khakhulina N.N., Kurchatova M.N. Micronuclear test in the evaluation of antimutagenic activity of drugs. Bulletin of medical Internet conferences 2014 (5): 786–792 (In Russ.)].
13. Ларина А.С., Курчатова М.Н. Микроядерный тест в оценке антимуtagenной активности экстракта аврана лекарственного. Бюллетень медицинских интернет-конференций 2015; 4 (12): 1403–1403 [Larina A.S., Kurchatova M.N. Mikroyadernyj test v ocenke antimutagennoj aktivnosti e'kstrakta avrana lekarstvennogo. Byulleten' medicinskix Internet-konferencij 2015; 4 (12): 1403–1403 (In Russ.)].
14. Кравцов В.Ю., Федорцева Р.Ф., Старкова Е.В., Мясникова Л.В., Тюкачева М.В., Прошин С.Н., Ярцева Н.М. и др. Способ экспресс-выявления облученных пациентов с повышенными частотами хромосомных аберраций / Тип: патент на изобретение № патента: RU 2141658 С1 Патентное ведомство: Россия Год публикации: 1999, № заявки: 97120394/14. Дата регистрации: 20.11.1997. Дата публикации: 20.11.1999. Патентообладатели: Всероссийский центр экстренной и радиационной медицины; Всероссийский научно-исследовательский институт генетики и разведения сельскохозяйственных животных [Kravtsov V.Yu., Fedortseva R.F., Starkova E.V., Myasnikova L.V., Tyukacheva M.V., Proshin S.N., Yartseva N.M. et al. Method for express detection of irradiated patients with increased frequencies of chromosomal aberrations / Type: patent for invention Patent No.: RU 2141658 С1 Patent Office: Russia Publication year: 1999, Application No.: 97120394/14. Date of registration: 11/20/1997. Publication date: 11/20/1999. Patent holders: All-Russian Center for Emergency and Radiation Medicine; All-Russian Research Institute of Genetics and Farm Animal Breeding (In Russ.)].
15. Миронов А.Н. Руководство по проведению доклинических исследований лекарственных средств. Часть первая. М.: Гриф и К., 2012. 944 с. [Mironov A.N. Guidelines for conducting preclinical studies of medicines. Part one. Moscow: Vulture and K., 2012. 944 p (In Russ.)].
16. Гольдберг Е.Д. Справочник по гематологии. Томск: Изд-во ТГУ, 1975. 420 с. [Goldberg E.D. Handbook of Hematology. Tomsk: Publishing House of TSU, 1975. 420 p (In Russ.)].
17. Ильинских Н.Н., Васильев С., Кравцов В.Ю. Микроядерный тест в скрининге и мониторинге мутагенов LAP / Lambert Academic Publishing 12.12.2011. 524 с. [Ilyinsky N.N., Vasiliev S.S., Kravtsov V.Yu. Micronuclear test in screening and monitoring of LAP / Lambert Academic Publishing mutagens 12.12.2011. 524 p (In Russ.)].
18. Kizilian N., Wilkins R.C., Reinhardt P. et al. Biotechniques 1999; 27 (5): 926–930.
19. Томлин Н.В. и др. Оценка генотоксического и цитотоксического действия известных мутагенов (этилметансульфоната,

- митомicina C и циклофосфида) с помощью микроядерного теста на лимфоцитах и ретикулоцитах крови человека и белой крысы. Клиническая токсикология 2017 (18): 90–101 [Tomilin N.V. et al. Evaluation of the genotoxic and cytotoxic effects of known mutagens (ethylmethanesulfonate, mitomycin C and cyclophosphamide) using a micronuclear test on lymphocytes and reticulocytes of human and white rat blood. Clinical toxicology 2017 (18): 90–101 (In Russ.)].
20. Ахмадуллина Ю.Р. Радиочувствительность Т-лимфоцитов периферической крови у потомков первого поколения, отцы которых подверглись хроническому радиационному воздействию. Тема диссертации и автореферата по ВАК РФ 03.01.01, кандидат наук Ахмадуллина Юлия Рафисовна 2016: 139 с. [Axmadullina Yu.R. Radiosensitivity of peripheral blood T-lymphocytes in first-generation offspring whose fathers were exposed to chronic radiation exposure. Topic of the dissertation and abstract on the Higher Attestation Commission of the Russian Federation 03.01.01, Candidate of Sciences Axmadullina, Yuliya Rafisovna. 2016. 139 p (In Russ.)].
 21. Дурнев А.Д. Фармакология мутагенеза. Экспериментальная и клиническая фармакология 2021; 84 (2): 8–14 [Durnev A.D. Pharmacology of mutagenesis. Experimental and clinical pharmacology 2021; 84 (2): 8–14 (In Russ.)]. doi: 10.30906/0869-2092-2021-84-2-8-14.
 22. Лавров А.В., Вольдгорн Я.И., Бочков Н.П. Пространственная архитектура хромосом в интерфазном ядре в норме и патологии. Вестник Российской академии медицинских наук 2011 (9): 48–54 [Lavrov A.V., Voldgorn Ya.I., Bochkov N.P. Spatial architectonics of chromosomes in the interphase nucleus in norm and pathology. Bulletin of the Russian Academy of Medical Sciences 2011 (9): 48–54 (In Russ.)].
 23. OECD. Test No. 474: Mammalian Erythrocyte Micronucleus Test, OECD Guideline for the Testing of Chemicals, Section 4, OECD Publishing, Paris. 2016. <https://doi.org/10.1787/9789264264762en> (accessed on 20 February 2020).
 24. Руководство по краткосрочным тестам для выявления мутантных и канцерогенных химических веществ // Всемирная организация здравоохранения. Женева, 1989: 198 [Guidelines for short-term tests for the detection of mutagenic and carcinogenic chemicals. World Health Organization. Geneva, 1989: 198 (In Russ.)].
 25. Groenink L., Verdouw P.M., Bakker B., Wever K.E. Pharmacological and methodological aspects of the separation-induced vocalization test in guinea pig pups; a systematic review and meta-analysis. Eur. J. Pharmacol. 2015; 753: 191–208. doi: 10.1016/j.ejphar.2014.10.062
 26. Heddle J.A., Fenech M., Hayashi M., MacGregor J.T. Reflections on the development of micronucleus assays. Mutagenesis 2011; 26: 3–10. doi: 10.1093/mutage/geq085 [Cross Ref].
 27. Сексте Э.А., Айрапетов М.И., Ереско С.О. и др. Уровень мРНК рецепторов орексина второго типа (ORXR2) в условиях хронической алкоголизации в структурах мозга крыс. Обзоры по клинической фармакологии и лекарственной терапии 2022; 20 (1): 61–66 [Sekste E.A., Ayrapetov M.I., Yeresko S.O. et al. The mRNA level of orexin type 2 receptors (ORXR2) in rat brain structures under conditions of chronic alcohol abuse. Obzory po klinicheskoy farmakologii i lekarstvennoj terapii 2022; 20 (1): 61–66 (In Russ.)]. doi: 10.17816/RCF20161-66.
 28. Тиссен И.Ю., Лебедев А.А., Хохлов П.П. и др. Действие орексина и его антагониста на организацию эмоционального и исследовательского поведения у крыс в модели психической травмы. Обзоры по клинической фармакологии и лекарственной терапии 2022; 20 (1): 83–88 [Tissen I.Yu., Lebedev A.A., Hoxlov P.P. et al. The effect of orexin and its antagonist on the organization of emotional and exploratory behavior in rats in a model of psychic trauma. Obzory po klinicheskoy farmakologii i lekarstvennoj terapii 2022; 20 (1): 83–88 (In Russ.)]. doi: <https://doi.org/10.17816/RCF20183-8>.
 29. Le T.T., Andreadakis Z., Kumar A., Román R.G., Tollefsen S. The COVID-19 vaccine development landscape. Nature Reviews Drug Discovery 2020; 19 (5): 305–306. doi: 10.1038/d41573-020-00073-5.
 30. IIVI, INOVIO, and KNIH to partner with CEPI in a Phase I/II clinical trial of INOVIO's COVID-19 DNA vaccine in South Korea (англ.). International Vaccine Institute. 2020.

Поступила в редакцию: 08.02.2023 г.

Сведения об авторах:

Косякова Галина Павловна — кандидат биологических наук, научный сотрудник отдела нейрофармакологии им. С.В. Аничкова Института экспериментальной медицины; 197022, Санкт-Петербург, ул. Академика Павлова, д. 12; e-mail: galkos1@mail.ru; ORCID 0000-0001-7211-7839;

Лебедев Андрей Андреевич — доктор биологических наук, профессор, заведующий лабораторией общей фармакологии отдела нейрофармакологии им. С.В. Аничкова Института экспериментальной медицины; 197022, Санкт-Петербург, ул. Академика Павлова, д. 12; e-mail: aalebedev-iem@rambler.ru; ORCID 0000-0003-0297-0425; SPIN 4998-5204;

Пурвеев Сарна Саналович — аспирант отдела нейрофармакологии им. С.В. Аничкова Института экспериментальной медицины; 197022, Санкт-Петербург, ул. Академика Павлова, д. 12; e-mail: dr.purveev@gmail.com; ORCID 0000-0002-4467-2269.

Особенности дыхательного импеданса у больных туберкулезом органов дыхания с нарушениями бронхиальной проходимости

Е.М. Жукова

Новосибирский научно-исследовательский институт туберкулеза

Features of respiratory impedance in patients with respiratory tuberculosis with bronchial patency disorders

E. Zhukova

Novosibirsk Tuberculosis Research Institute

© Жукова Е.М., 2023 г.

Резюме

Цель исследования: установить особенности отклонений дыхательного импеданса (ДИ), выявленных методом форсированных осцилляций, у пациентов с туберкулезом органов дыхания и нарушениями бронхиальной проходимости. **Материалы и методы исследования.** Показатели спирометрии и метода форсированных осцилляций изучены у 310 пациентов и у здоровых людей (группа 3, n=22). На 8, 12, 16 Гц (частоты осцилляций) измерялся ДИ: ДИ при спокойном дыхании на вдохе — Rin, ДИ при спокойном дыхании на выдохе — Rex, ДИ при дыхательном объеме — Rfo. В группе 1 (n=229) были выделены подгруппы: 1А — 62 больных с начальными obstructивными нарушениями, 1Б — 108 человек с умеренной и 1В — 59 пациентов со значительной obstructией. Пациенты без obstructивных нарушений составили группу 2 (n=81). **Результаты.** В группе 1 параметры ДИ были выше, чем в группах 2 и 3; установлена частотная зависимость ДИ. В группе 1В значения параметров ДИ, индекса частотной зависимости ДИ, число патологически измененных параметров импеданса были выше, чем в подгруппе 1А. **Заключение.** У пациентов с туберкулезом органов дыхания и obstructией установлено повышение дыхательного

импеданса и частотная зависимость его показателей. При утяжелении obstructивных нарушений возрастают дыхательный импеданс, частотная зависимость, чаще регистрируются патологически измененные параметры импеданса.

Ключевые слова: спирометрия, дыхательный импеданс, туберкулез легких, obstructивные нарушения

Summary

Aim. To establish the features of respiratory impedance deviations detected by the method of forced oscillations in patients with tuberculosis of the respiratory organs and bronchial patency disorders. **Materials and methods.** The parameters of spirometry and the method of forced oscillations were studied in 310 patients and in healthy subjects (group 3, n=22). At 8, 12, 16 Hz (oscillation frequencies), the respiratory impedance (RI) was measured: RI with calm breathing at inspiration — Rin; RI with calm breathing at exhalation — Rex; RI with respiratory volume — Rfo. In group 1 (n=229), the following subgroups were identified: 1A subgroup — 62 patients with initial obstructive disorders, 1B — 108 people with moderate, and 1C — 59 patients with significant obstruction. Patients without obstructive

disorders comprised group 2 (n=81). **Results.** In group 1: the parameters of RI were higher than in groups 2 and 3, the frequency dependence of the RI was established. In subgroup 3B values of the parameters of RI, index of the frequency dependence of the RI, the number of RI indicators with pathological changes were higher than in 3A subgroup. **Conclusion.** In patients with tuberculosis of the respiratory organs with obstructive disorders an increase in respiratory impedance and the

frequency dependence of respiratory impedance were observed. With the aggravation of obstructive disorders, the respiratory impedance and frequency dependence increase, pathologically altered impedance parameters are more often recorded.

Keywords: tuberculosis of the respiratory organs, spirometry, respiratory impedance, bronchial patency disorders

Введение

Бронхообструктивный синдром осложняет течение болезни, отрицательно влияет на результаты лечения, способствует инвалидизации пациентов с туберкулезом органов дыхания [1–5]. Для диагностики нарушений вентиляции у пациентов фтизиатрического профиля стандартно применяется простой, но надежный метод — спирометрия [5, 6]. При данном методе проводятся активные дыхательные маневры, требующие сотрудничества пациента с медицинским персоналом. В ряде случаев (при болях в грудной клетке, при наличии дренажей), препятствующих форсированным дыхательным движениям, получить данные о функциональных возможностях пациента весьма проблематично. Качество проведения спирометрии может отразиться на истинности полученных результатов [7].

Метод форсированных осцилляций и его модификация — импульсная осциллометрия используются при спокойном дыхании, не нарушающем естественный цикл дыхания, исследование необременительно для пациента. Принцип метода — измерение частотных характеристик аппарата вентиляции испытуемого в ответ на внешний осцилляторный поток [6]. Регистрируется общее сопротивление аппарата вентиляции потоку воздуха — дыхательный импеданс (ДИ) и его компоненты: аэродинамический, и тканевый (неэластическое сопротивление тканей грудной клетки и легочной паренхимы). Аэродинамический (bronхиальный) компонент отражает функцию просвета дыхательных путей, этот компонент составляет большую часть (2/3) дыхательного импеданса.

Метод форсированных осцилляций и импульсная осциллометрия длительно применяются в пульмонологии, показана их информативность при obstructивных заболеваниях органов дыхания [8–13]. Во фтизиатрии метод пока не нашел широкого применения, но имеющиеся публикации свидетельствуют о большой роли метода в обнаружении бронхообструкции [2, 14–16]. До сегодняшнего дня значимость метода фор-

сированных осцилляций в комплексной оценке механики дыхания у пациентов фтизиатрического профиля изучена недостаточно.

Цель исследования

Установить особенности отклонений ДИ, выявленных методом форсированных осцилляций, у пациентов с туберкулезом органов дыхания и нарушениями бронхиальной проходимости.

Материалы и методы исследования

В когортное обсервационное исследование вошли больные (n=310) туберкулезом органов дыхания (1+2 группа) в возрасте от 18 до 64 лет. У большинства (69,4%) обследуемых диагностирована инфильтративная форма. Диссеминированная форма отмечена у 9% пациентов, фиброзно-кавернозная — у 8,1%, очаговая — у 6,8%, казеозная пневмония — у 4,8%, туберкулема — у 1,9%. Распады в легких выявлены в 70% случаев. Распространенные процессы с поражением 3 и более сегментов были у 61% пациентов. 62,6% человек имели бактериовыделение, у каждого третьего — выявлена множественная лекарственная устойчивость. Исследование утверждено этическим комитетом ФГБУ «ННИИТ» Минздрава России. У всех участников исследования получено информированное согласие.

Функциональные возможности пациентов оценивались путем проведения спирометрии и метода форсированных осцилляций на спироанализаторе Custo Vit. Снижение скоростных показателей форсированного выдоха в диапазоне 59–40% должных величин расценивали как умеренную обструкцию бронхов, 39–20% должных величин — как значительную обструкцию бронхиального дерева.

На 8, 12, 16 Гц (частоты осцилляций) измерялся дыхательный импеданс (ДИ): ДИ при спокойном дыхании на вдохе — R_{in} , ДИ при спокойном дыхании на выдохе — R_{ex} , ДИ при дыхательном объеме — R_{fo} . Данные измерения показателей ДИ оценивали в соответствии с разработанными критериями [2]. Обследованы здо-

ровые люди (группа 3, n=22). Рассчитывали индекс частотной зависимости ДИ — отношение (в %) разности ДИ на частоте 8 и 16 Гц к импедансу при 8 Гц. В группе здоровых людей индекс частотной зависимости Rin — 3,0%; Rex — 4,6%; Rfo — 4,1%.

В группу 1 вошли пациенты (n=229) с обструктивными нарушениями, выявленными спирометрией, методом форсированных осцилляций. Пациенты группы 1 по степени обструкции были разделены на три подгруппы. В подгруппу 1А «начальной бронхообструкцией» вошли пациенты (n=62) с отклонениями параметров ДИ (с нормальными показателями спирометрии). В 1Б подгруппу (n=108) включены лица с умеренной бронхообструкцией, в 1В (n=59) — со значительной. В группу 2 вошли пациенты (n=81) без вентиляционных нарушений.

Статистическую обработку данных выполняли с использованием стандартного пакета программ Microsoft Excel 2007, Statistica 6.0. Определяли такие статистические показатели, как средняя арифметическая величин (M), стандартное отклонение (m), стандартная ошибка средней (σ). При выполнении условий нормальности распределения (тест Колмогорова-Смирнова) статистическую значимость различий (p) определяли с помощью t-критерия Стьюдента, χ^2 Пирсона, точного теста Фишера (ТТФ), использовали критерий χ^2 с поправкой Йетса. Для оценки взаимосвязи изменений параметров проведен корреляционный анализ Спирмена. Различия считали статистически значимыми при p<0,05.

Результаты исследования

Параметры ДИ у больных туберкулезом органов дыхания и у здоровых представлены на рис. 1.

В сравнении с больными без обструкции и со здоровыми у пациентов с бронхообструкцией зарегистрировано значимое повышение ДИ; а также выявлена его частотная зависимость — показатель, характеризующий неоднородность вентиляции (рис. 2). У пациентов с обструктивными вентиляционными нарушениями индексы частотной зависимости ДИ статистически значимо превышали таковые лиц группы 2 (Rin — 22%; 12%; Rex — 18%; -1%; Rfo — 18%; -0,6%) и здоровых (p<0,001). У больных без вентиляционных нарушений показатели ДИ не превышали ДИ здоровых людей, частотная зависимость ДИ не установлена.

Изучены особенности отклонений ДИ у пациентов с различной выраженностью бронхообструкции, установленной методом спирометрии (табл. 1). У больных со значительно выраженной обструкцией величины ДИ превышали таковые лиц с меньшей обструкцией (с умеренной, начальной). В подгруппе 1В в сравнении с подгруппой 1Б было больше пациентов с повышением ДИ (53 (89,8%) и 68 (63%), p=0,0001).

Проведен анализ частоты встречаемости патологически измененных показателей ДИ у пациентов подгрупп 1А, 1Б, 1В. Установлено, что у пациентов со значительно выраженной обструкцией бронхов по сравнению с пациентами с умеренной обструкцией — на 25–40% чаще и на всех исследованных частотах

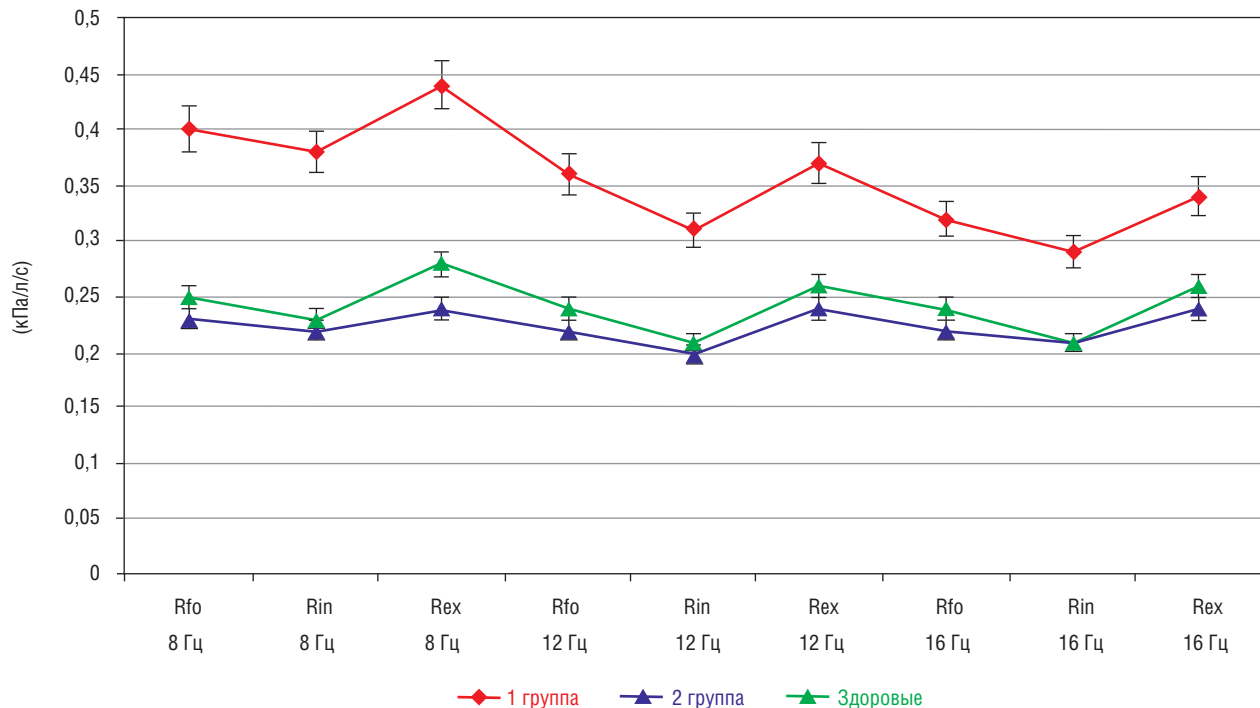


Рис. 1. Параметры ДИ у больных туберкулезом органов дыхания (группы 1, 2) и у здоровых лиц

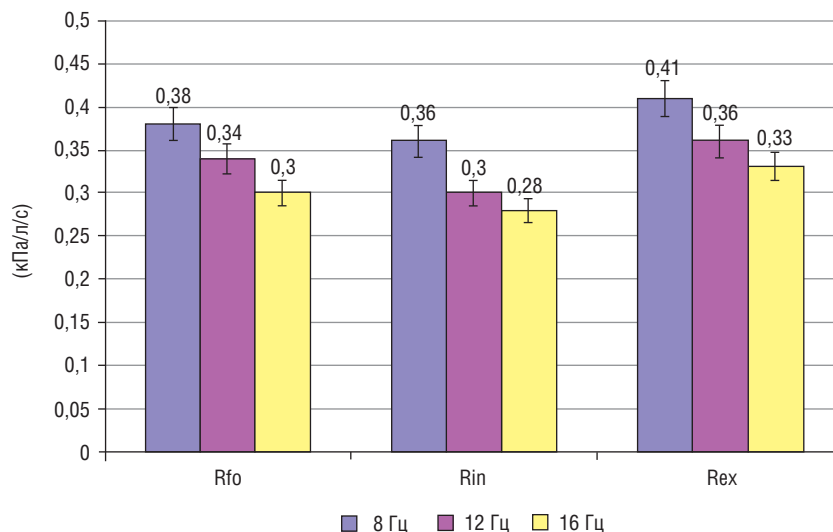


Рис. 2. Зависимость дыхательного импеданса от частоты осцилляций у больных группы 1

Таблица 1

Показатели спирометрии, дыхательного импеданса у пациентов со значительной, умеренной, начальной обструкцией бронхов

Показатель	Группа больных			P ₁₋₂	P ₂₋₃	P ₁₋₃	
	1B (n=59)	1Б (n=108)	1А (n=62)				
	1	2	3				
ЖЕЛ, %	68±2,7	81±1,6	91±1,7	0,001	0,001	0,001	
ФЖЕЛ, %	69±2,5	88±1,6	100±1,7	0,001	0,001	0,001	
ОФВ ₁ , %	50±2,2	76±1,2	94±1,5	0,001	0,001	0,001	
ОФВ ₁ /ЖЕЛ, %	56±1,5	71±0,6	80±0,9	0,001	0,001	0,001	
ПСВ, %	46±1,8	69±1,9	84±1,7	0,001	0,001	0,001	
МСВ ₇₅ , %	35±1,8	69±1,8	87±1,9	0,001	0,001	0,001	
МСВ ₅₀ , %	27±1,3	60±1,4	87±2,4	0,001	0,001	0,001	
МСВ ₂₅ , %	25±1,3	49±1,4	87±2,5	0,001	0,001	0,001	
8 Гц	Rfo, кПа/л/с	0,5±0,02	0,3±0,01	0,4±0,01	0,01	0,001	0,001
	Rin, кПа/л/с	0,4±0,03	0,3±0,02	0,3±0,01	0,05	0,01	0,01
	Rex, кПа/л/с	0,5±0,03	0,4±0,01	0,4±0,02	0,01	0,001	0,05
12 Гц	Rfo, кПа/л/с	0,4±0,02	0,3±0,01	0,3±0,01	0,05	0,001	0,001
	Rin, кПа/л/с	0,4±0,02	0,3±0,01	0,3±0,01	0,01	0,001	0,01
	Rex, кПа/л/с	0,4±0,03	0,3±0,01	0,3±0,01	0,05	0,001	0,001
16 Гц	Rfo, кПа/л/с	0,3±0,01	0,3±0,01	0,3±0,01	0,01	0,001	0,05
	Rin, кПа/л/с	0,3±0,02	0,3±0,01	0,3±0,01	0,05	0,001	0,01
	Rex, кПа/л/с	0,4±0,02	0,3±0,01	0,3±0,01	0,05	0,01	0,05

регистрировали повышенные значения параметров ДИ (p=0,01).

В подгруппах сравнения выявлена частотная зависимость Rfo, Rin, Rex. Индексы частотной зависимости ДИ пациентов с вентиляционными нарушениями были в диапазоне от 15 до 25%, заметно (p=0,01) больше индексов у здоровых людей (рис. 3).

Индекс частотной зависимости Rfo у лиц подгруппы 1B превысил таковой пациентов подгруппы 1Б. Частотную зависимость Rfo, Rin, Rex у пациентов подгруппы 1B в сравнении с пациентами с менее выраженной обструкцией (1А и 1Б) регистрировали чаще (в 59,3; 39,8 и 37,1% случаев соответственно, p=0,02).

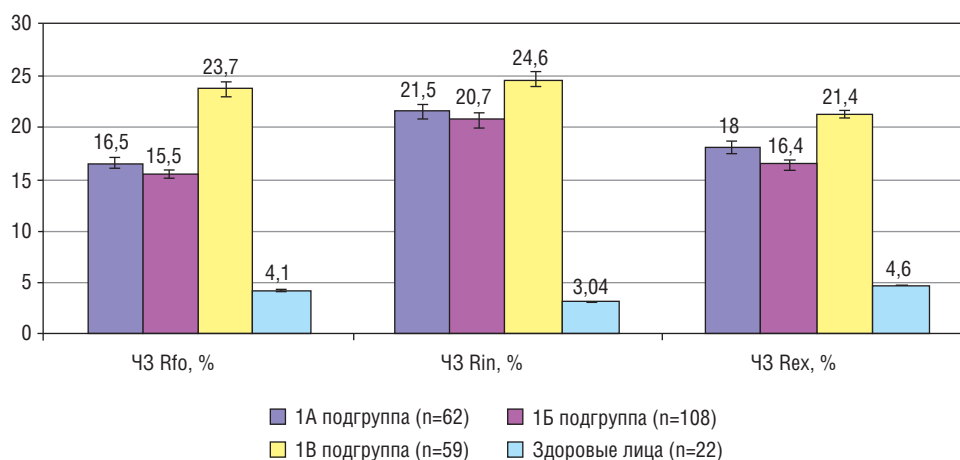


Рис. 3. Индексы частотной зависимости (ЧЗ) параметров дыхательного импеданса у пациентов подгрупп 1А, 1Б, 1В и у здоровых лиц

Исследование показало, что параметры метода форсированных осцилляций коррелируют со степенью тяжести обструкции бронхов, выявленной классическим методом исследования вентиляционной способности легких. При усугублении обструктивных нарушений (от начальной до значительной степени выраженности) — возрастает ДИ, чаще регистрируются патологически измененные параметры импеданса (Rfo, Rin, Rex) на частотах 8, 12, 16 Гц и частотная зависимость.

Показатели ДИ пациентов с начальной бронхообструкцией и пациентов без отклонений показателей спирометрии представлены в табл. 2.

У пациентов подгруппы 1А индивидуальные значения показателей спирометрии были в пределах нормы; при этом (в отличие от лиц группы 2) параметры ДИ на всех частотах исследования были повышенными, зарегистрирована зависимость ДИ от частоты

осцилляций, индексы частотной зависимости были в диапазоне 16,5–21,5% (см. рис. 3).

Следует подчеркнуть, что в подгруппу 1А вошли пациенты с нормальными значениями показателей спирометрии, у которых при применении метода форсированных осцилляций были установлены обструктивные нарушения: повышение показателей ДИ, феномен частотной зависимости его показателей. Преимущество метода форсированных осцилляций перед тестами классической механики дыхания обусловлено особенностями метода: анализируется не собственное дыхание испытуемого, а внешний осцилляторный поток, не требуется комплаенса пациента, расширяются контингенты исследуемых: дети младших возрастов, тяжелые больные.

Заключение

Согласно проведенным исследованиям, у пациентов туберкулезом органов дыхания с обструктивными вентиляционными нарушениями установлено повышение показателей ДИ и/или наличие частотной зависимости его показателей. При утяжелении обструктивных нарушений, установленных методом спирометрии, изменяются параметры метода форсированных осцилляций: возрастает ДИ, чаще регистрируются патологически измененные параметры импеданса (Rfo, Rin, Rex при 8, 12, 16 Гц) и частотная зависимость ДИ.

В группе лиц с нормальными показателями спирометрии при применении метода форсированных осцилляций были выявлены нарушения бронхиальной проходимости. С целью своевременного обнаружения обструктивной патологии у пациентов туберкулезом органов дыхания чрезвычайно важным является включение измерения ДИ методом форсированных осцилляций в комплекс исследования функции внешнего дыхания.

Таблица 2

Показатели дыхательного импеданса у больных с начальной бронхообструкцией (подгруппа 1А) и пациентов без отклонений показателей спирометрии (группа 2), кПа/л/с

Показатель	Группа больных		P ₁₋₂	
	1А (n=62)	2 (n=81)		
8 Гц	Rfo	0,4±0,01	0,2±0,01	0,001
	Rin	0,3±0,01	0,2±0,01	0,001
	Rex	0,4±0,02	0,2±0,01	0,001
12 Гц	Rfo	0,3±0,01	0,2±0,01	0,001
	Rin	0,3±0,01	0,2±0,01	0,001
	Rex	0,3±0,01	0,2±0,01	0,001
16 Гц	Rfo	0,3±0,01	0,2±0,01	0,001
	Rin	0,3±0,01	0,2±0,01	0,001
	Rex	0,3±0,01	0,2±0,01	0,001

Список литературы

1. Визель А.А., Алексеев А.П., Шмелев Е.И., Яушев М.Ф., Визель И.Ю. Бронхообструктивный синдром у больных туберкулезом легких: аналитический обзор литературы. Практическая пульмонология 2018; 1: 33–42 [Vizel A.A., Alekseev A.P., Shmelev E.I., Yaushhev M.F., Vizel I.Yu. Bronchial Obstruction in Patients with Pulmonary Tuberculosis: Analytical Literature Review. Practical Pulmonology 2018; 1: 33–42 (In Russ.)].
2. Жукова Е.М. Влияние ведущих специфических и неспецифических факторов на развитие бронхообструкции у больных туберкулезом органов дыхания. Туберкулез и болезни легких 2015; 5: 72–74 [Zhukova E.M. Impact of leading specific and non-specific factors of the development of bronchial obstruction in respiratory tuberculosis patients. Tuberculosis and Lung Diseases 2015; 5: 72–74 (In Russ.)].
3. Мордык А.В., Багисшева Н.В., Вершинина М.В. Курение, хроническая обструктивная болезнь легких и туберкулез: составляющие проблемы: монография. Омск, 2018. 126 с. [Mordyk A.V., Bagisheva N.V., Vershinina M.V. Smoking, chronic obstructive pulmonary disease and tuberculosis: components of the problem: monograph. Omsk, 2018, 126 p (In Russ.)].
4. Шмелев Е.И., Куклина Г.М., Якимова М.А., Шмелева Н.М., Пунга В.В. Туберкулез легких и сопутствующие заболевания респираторной системы. Пульмонология 2010; 5: 38–40 [Shmelev E.I., Kuklina G.M., Yakimova M.A., Shmeleva N.M., Punga V.V. Pulmonary tuberculosis and underlying respiratory pathology. Pulmonology 2010; 5: 38–40 (In Russ.)].
5. Choi C.J., Choi W.S., Lee S.Y. et al. The Definition of Past Tuberculosis Affects the Magnitude of Association between Pulmonary Tuberculosis and Respiratory Dysfunction: Korea National Health and Nutrition Examination Survey, 2008–2012. J. Korean Med. Sci. 2017; 32 (5): 789–795. doi: 10.3346/jkms.2017.32.5.789.
6. Bickel S., Popler J., Lesnick B. et al. Impulse Oscillometry Interpretation and Practical Applications. Chest 2014; 146 (3): 841–847. doi: 10.1378/chest.13-1875.
7. Чушкин М.И., Попова Л.А., Отс О.Н., Стручков П.В. Стандартизация спирометрии: как улучшить результат. Туберкулез и болезни легких 2019; 97 (2): 26–32 [Chushkin M.I., Popova L.A., Ots O.N., Struchkov P.V. Standardization of spirometry: how to improve the result. Tuberculosis and Lung Diseases 2019; 97 (2): 26–32 (In Russ.)]. doi: 10.21292/2075-1230-2019-97-2-26-32.
8. Савушкина О.И., Черняк А.В. Применение импульсной осциллометрии в клинической практике. Практическая пульмонология 2015; 1: 38–42 [Savushkina O.I., Chernyak A.V. Application of pulse oscillometry in clinical practice. Practical pulmonology 2015; 1: 38–42 (In Russ.)].
9. Савушкина О.И., Черняк А.В., Крюков Е.В. Возможности импульсной осциллометрии в диагностике дисфункции мелких дыхательных путей у больных бронхиальной астмой. Медицинский альянс 2020; 8 (2): 72–78 [Savushkina O.I., Chernyak A.V., Kryukov E.V. Possibilities of pulse oscillometry in the diagnosis of small airway dysfunction in patients with bronchial asthma. Medicinskij al'yans 2020; (2): 72–78 (In Russ.)].
10. Савушкина О.И., Черняк А.В., Крюков Е.В., Зайцев А.А. Применение импульсной осциллометрии для диагностики функциональных нарушений внешнего дыхания у больных раком легких в пожилом и старческом возрасте. Медицинский альянс 2020; 8 (1): 69–84 [Savushkina O.I., Cherniak A.V., Kryukov E.V., Zaytsev A.A. The Impulse oscillometry in the diagnosis of respiratory mechanics defects in elderly patients with lung cancer. Medicinskij al'yans 2020; (1): 69–84 (In Russ.)].
11. Черняк А.В. Функциональные методы диагностики патологии мелких дыхательных путей. Пульмонология и аллергология 2013; 1: 36–41 [Chernyak A.V. Functional methods of diagnosis of pathology of small respiratory tract. Pulmonology and allergology 2013; 1: 36–41 (In Russ.)].
12. Nakagawa M., Hattori N., Haruta Y. et al. Effect of increasing respiratory rate on airway resistance and reactance in COPD patients. Respirology 2015; 20: 87–94. doi: 10.1111/resp.12387.
13. Piorunek T., Kostrzewska M., Cofta S. et al. Impulse oscillometry in the diagnosis of airway resistance in chronic obstructive pulmonary disease. Adv. Exp. Med. Biol. 2015; 838: 47–52.
14. Володич О.С., Кирюхина Л.Д., Денисова Н.В., Нефедова Н.Г., Аветисян А.О., Кудряшов Г.Г., Арчакова Л.И., Яблонский П.К. Осцилляционная механика аппарата вентиляции в раннем послеоперационном периоде у пациентов, оперированных по поводу туберкулеза легких. Медицинский альянс 2019; 7 (4): 30–38 [Volodich O.S., Kiryukhina L.D., Denisova N.V., Nefedova N.G., Avetisyan A.O., Kudryashov G.G., Archakova L.I., Yablonskiy P.K. The impulse oscillometry technique in patients with pulmonary tuberculosis in pre- and post-operative surgical treatment. Medicinskij al'yans 2019; (4): 30–38 (In Russ.)].
15. Володич О.С., Кирюхина Л.Д., Гаврилов П.В., Журавлев В.Ю., Арчакова Л.И. Диагностика вентиляционных нарушений у больных туберкулезом легких методом импульсной осциллометрии: клинико-функциональные параллели. Туберкулез и социально значимые заболевания 2017; 3: 16–20 [Volodich O.S., Kiryukhina L.D., Gavrilov P.V., Zhuravlev V.Y., Archakova L.I. Diagnostics of ventilation disorders in patients with pulmonary tuberculosis by impulse oscillometry: clinical and functional parallels. Tuberculosis and socially significant diseases 2017; 3: 16–20 (In Russ.)].
16. Кирюхина Л.Д., Володич О.С., Денисова Н.В., Нефедова Н.Г., Ковалева С.А., Арчакова Л.И. Импульсная осциллометрия в диагностике обструктивных вентиляционных нарушений у больных туберкулезом легких. Туберкулез и болезни легких 2019; 97 (11): 34–40 [Kiryukhina L.D., Volodich O.S., Denisova N.V., Nefedova N.G., Kovaleva S.A., Archakova L.I. Impulse oscillometry in the diagnosis of obstructive ventilation disorders in pulmonary tuberculosis patients. Tuberculosis and Lung Diseases 2019; 97 (11): 34–40 (In Russ.)]. <http://doi.org/10.21292/2075-1230-2019-97-11-34-40>.

Поступила в редакцию: 05.04.2023 г.

Сведения об авторе:

Жукова Елена Михайловна — доктор медицинских наук, ведущий научный сотрудник Новосибирского научно-исследовательского института туберкулеза; 630040, г. Новосибирск, ул. Охотская, д. 81а; e-mail: zhukovaem@ngs.ru; ORCID 0000-0002-6156-8412.

Опыт применения магнитно-резонансной томографии для оценки туберкулем легких

М.Е. Макогонова, Е.Н. Шаповалова, Г.Г. Кудряшов, П.В. Гаврилов

Санкт-Петербургский научно-исследовательский институт фтизиопульмонологии

Using MRI for pulmonary tuberculomas evaluation

M. Makogonova, Ye. Shapovalova, G. Kudryashov, P. Gavrilov

St. Petersburg Research Institute of Phthisiopulmonology

© Коллектив авторов, 2023 г.

Резюме

Особенностями туберкулем легких являются высокая вероятность реактивации инфекционного процесса в течение первых четырех лет с момента образования и сложность определения активности воспаления при стабильной клинико-рентгенологической картине, что приводит к трудностям выбора тактики лечения. **Цель исследования.** Разработать и апробировать методику МРТ при синдроме патологического образования легких, для оценки возможностей МРТ как метода дополнительной диагностики активности туберкулем легких. **Материалы и методы.** Предложена и апробирована методика проведения МРТ легких у пациентов с верифицированными туберкулемами легких разной степени активности. **Результаты.** Выявлены и проиллюстрированы лучевые паттерны туберкулемы легких на стандартных импульсных последовательностях, а также установлены особенности лучевой картины туберкулем разной степени активности. Неактивная туберкулема характеризуется повышенным сигналом на ДВИ и гипоинтенсивным на картах ИКД. При ДКУ малоактивные туберкулемы медленно и слабо накапливали контраст, активные — быстро и интенсивно накапливали контрастное вещество по капсуле с дальнейшим выхождением на плато, центральные отделы характеризовались более медленным накоплением. **Заключение.** Применение МРТ может быть перспективным для оценки активности туберкулем легких. Методика МРТ исследования для оценки туберкулемы легкого должна включать выполнение протокола со стандартными импульсными

последовательностями: T2-ВИ, T1-ВИ, STIR ВИ в корональной и аксиальной плоскостях; ДВИ с максимальным b-фактором 800 с/мм² и построением карт ИКД; динамическое контрастное усиление.

Ключевые слова: магнитно-резонансная томография туберкулеза, туберкулез легких, активность туберкулем

Summary

Pulmonary tuberculomas have a high probability of the infectious process reactivation during the first four years since their formation, it is also specifically difficult to define the inflammation activity in case of a stable clinical and radiological picture, hence difficult to select the treatment tactics. Aim of study. To develop and test the MRI technique in case of pathological pulmonary formations in order to check the MRI capabilities as an additional tool for the diagnostics of pulmonary tuberculomas' activity. Materials and methods. The MRI technique for checking the lungs of patients with verified pulmonary tuberculomas of various degree of activity was proposed and tested. Results. Radial patterns of pulmonary tuberculomas were identified and demonstrated in standard pulse sequences, radial features of tuberculomas of various degree of activity were established. Non-active tuberculoma is characterized by higher signal on diffusion weighted MRI images and hypointense signal on ADC maps. In dynamic contrast enhanced MRI, low active tuberculomas were slowly accumulating the contrast, while the active ones did this

fast and intensely in the capsule with further reaching the plateau, at the same time the central part accumulated the contrast at a slower pace. Conclusion. Using MRI may be promising for the pulmonary tuberculomas' activity evaluation. The MRI technique for pulmonary tuberculoma evaluation has to include a protocol with standard pulse sequences: T2, T1 WI, STIR WI in coronal and axial planes; DWI with maximum b-factor 800 s/mm² and ADC maps; dynamic contrast enhancement.

Keywords: magnetic resonance imaging (MRI) of tuberculosis, pulmonary tuberculosis, tuberculomas' activity

Введение

Туберкулема легких — патоморфологическая форма туберкулеза, представляющая собой очаг казеозного некроза, окруженный двухслойной капсулой из грануляционного и фиброзного слоев [1], является наиболее распространенной формой доброкачественного шаровидного образования легких и встречается в 5–24% случаев в резецированном материале [2].

К особенностям туберкулем относят высокую вероятность реактивации инфекционного процесса в течение первых 1–4 лет с момента образования [3–5], сложность определения активности воспаления при стабильной клинико-рентгенологической картине [6], что приводит к трудностям выбора тактики лечения, особенно, что касается вопросов необходимости хирургического вмешательства [7]. В настоящее время окончательный метод определения активности воспалительного процесса при туберкулемах — патоморфологические методики исследования резециро-

ванного материала, недостаток которых заключается в их ретроспективности [8, 9].

В 1998 г. Б.М. Ариэль [10] предложил морфологическую классификацию туберкулем по степени активности на основании соотношения казеозно-некротических и фиброзных изменений в структуре образования. Было выделено пять степеней активности от затихших воспалительных изменений (I степень) до наиболее остро прогрессирующих изменений (V степень).

К методам лучевой диагностики туберкулем легких относят флюорографию, обзорную рентгенографию органов грудной полости, компьютерную томографию грудной клетки (КТ), позитронно-эмиссионную томографию (ПЭТ).

Магнитно-резонансная томография (МРТ) обладает рядом особенностей, ограничивающим ее широкое применение в диагностике поражений легких: низкая протонная плотность атомов водорода в легочной ткани, и, как следствие, низкий сигнал от азрированных легких, повышенная восприимчивость метода к артефактам движения от дыхания, сердцебиения и пульсации сосудов крупного калибра, ослабление МР-сигнала на границе раздела сред воздух–ткань, низкое соотношение сигнал/шум и, в том числе, длительность исследования [11]. Повышение воздушности легких, как при эмфиземе, также приводит к снижению чувствительности МРТ [12]. С развитием новых технологий, позволяющих минимизировать влияние артефактов на качество изображений, с модификацией постпроцессинговой обработки ставится вопрос об актуальности использования МРТ в качестве метода альтернативной или дополнительной возможности визуализации при различных заболеваниях, проявляющихся синдромом патологического образования легкого [13–15].

Таблица 1

Сведения о технических характеристиках протокола МР-исследования пациентов с туберкулемами легких

Параметры	T2 tse tra/cor trig	STIR tra trig	DWI (50_800) tra	T1 vibe dixon cor	T1 vibe dixon tra dyn
TR, ms	2000	2000	6900	6.70	6.67
TE, ms	68	67	69	2.39	2.39
FoV read, mm	350	380	380	300	329
FoV phase, %	75	80.6	80.6	100	71.9
Slice thickness, mm	4.0	3.0	5.0	1.6	3.0
Voxel size, mm	0,9×0,9×4,0	0,6×0,6×4,0	1,4×1,4×5,0	1,6×1,6×1,6	0,6×0,6×3,0
Slices	44	44	45	45	45
Dist. Factor, %	20	20	10	20	20
Average	2	1	–	1	1
Concatenations	6	9	1	1	1
Phase enc. Dir	A>>P	A>>P	A>>P	R>>L	A>>P
TA, min	5:30	4:30	3:36	0:16	1:48

Примечание: полученные изображения анализировались на рабочей станции syngo MR E11.

Цель исследования

Целью исследования было разработать и апробировать методику МРТ при синдроме патологического образования легких, для оценки возможностей МРТ как метода дополнительной диагностики активности туберкулем легких.

Материалы и методы

На базе СПб НИИФ на 5 пациентах предложен протокол МРТ легких. После проведения исследования пациентов оперировали с гистологической верификацией туберкулем в резекционном материале и с определением степени их активности.

Все исследования проводились на магнитно-резонансном томографе Siemens MAGNETOM Amira мощностью 1,5 Т. Больные располагались на столе томографа лежа на спине, головой вперед. На область интереса помещалась 16-канальная body-катушка, захватывая всю область легких от верхушек до синусов. Центрирование осуществлялось по центру катушки.

Выполнялся протокол с использованием стандартных импульсных последовательностей: T2, T1 в аксиальной, коронарной плоскостях, STIR, ДВИ с максимальным b-фактором 800 с/мм² и построением карт ИКД, динамическое контрастное усиление с гадолиний-содержащим контрастным веществом из расчета 0,2 ммоль/кг массы тела (магневист) с получением 5 серий, сбор данных каждой серии осуществлялся в течение 16 с, контраст вводился болюсно на вдохе пациента перед началом сканирования первой серии. Сводные технические характеристики нашего МР-протокола представлены в табл. 1.

Результаты и их обсуждение

Наиболее качественный результат в минимизации артефактов был получен при использовании дыхательного триггера во время сбора данных. Триггер устанавливался на прескане на коронарной и са-

гитальной плоскостях на уровне купола диафрагмы в центре поля обзора. Недостатком данной методики стало увеличение времени сканирования по сравнению с использованием сканирования с задержкой дыхания на выдохе, пример разницы пространственного разрешения между двумя методиками представлен на изображении (рис. 1).

Инструктаж пациента о правильной технике дыхания во время обследования повышал вероятность получения качественных МР-изображений.

На T2-ВИ все туберкулемы характеризовались центральной изо-гипоинтенсивностью и периферической гиперинтенсивностью (рис. 2).

Аналогичные признаки туберкулем описаны в литературе [16]. Это объясняется строением туберкулемы: центрально расположенный участок казеозного некроза с возможным наличием микрокальцинатов в структуре визуализируется в виде гипоинтенсивного сигнала, реактивный гранулематозный воспалительный процесс в капсуле — гиперинтенсивный. В сравнении с КТ дифференциация тканей в туберкулеме была более чувствительна (рис. 3).

На T1-ВИ сигнал от туберкулем был однородным, изоинтенсивным (рис. 4).

На STIR сигнал от туберкулем был гиперинтенсивный, иногда более высокий сигнал отмечался по периферии образования по капсуле (рис. 5).

Оценка ДВИ и карт ИКД показала разницу в интенсивности сигнала от туберкулем в зависимости от степени активности воспалительного процесса. Так, умеренно активная туберкулема (II–III степень) характеризовалась гиперинтенсивным сигналом на ДВИ и гипоинтенсивным на картах ИКД; сигнал, как правило, был неоднородным (рис. 6, 7).

Неактивная или слабоактивная туберкулема может обладать признаками рестрикции диффузии в разной степени, вероятно, из-за наличия в своей структуре фиброзной ткани, в которой повышена клеточность, небольшое содержание жидкости в межклеточном пространстве, но фиброз может

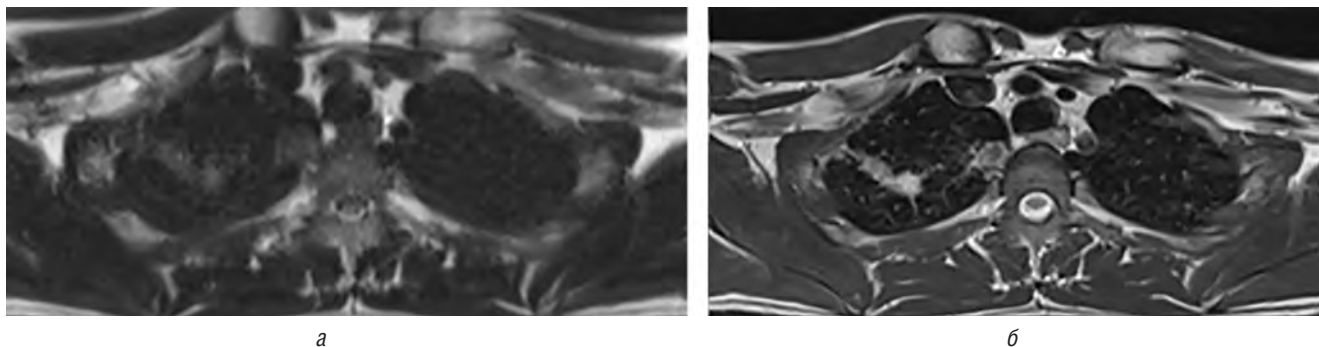


Рис. 1. T2-ВИ в аксиальной плоскости: а — сбор данных на задержке дыхания; б — синхронизация сбора данных с дыханием с помощью установки дыхательного триггера

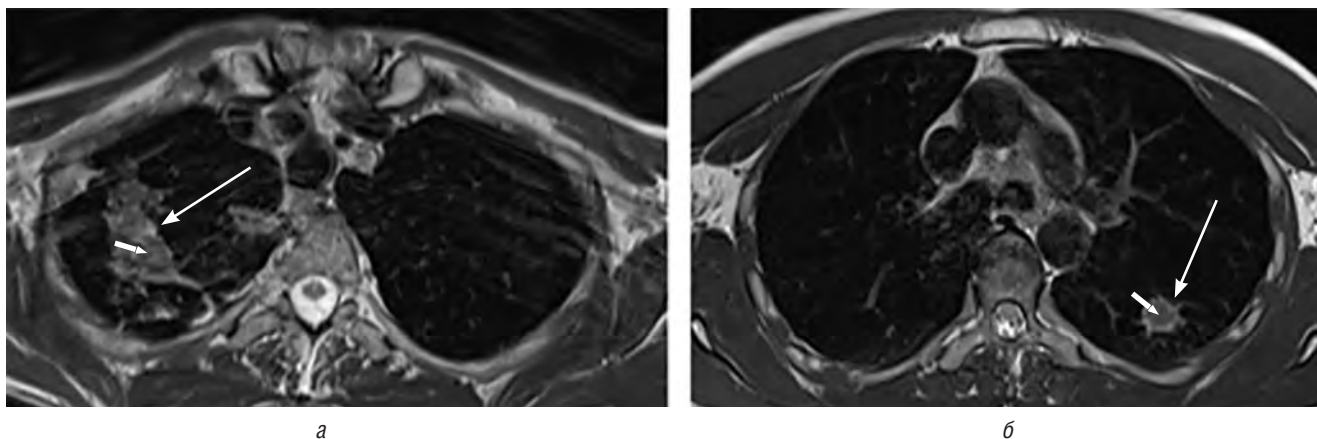


Рис. 2. МРТ легких, T2-ВИ, аксиальная плоскость: *а* — туберкулема II степени активности; *б* — туберкулема III степени активности. Центральная изо-гипоинтенсивность образования (короткая стрелка), окруженная гиперинтенсивной капсулой по периферии (длинная стрелка)

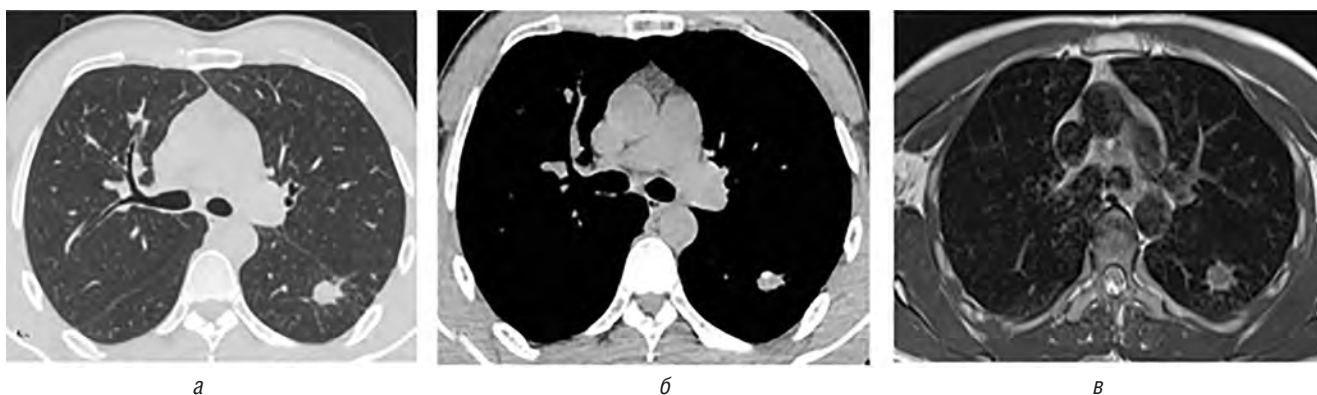

Рис. 3. *а* — СКТ ОГК, легочный режим; *б* — мягкотканый режим; *в* — МРТ, T2-ВИ, аксиальная плоскость. Туберкулема S6 левого легкого III степени активности

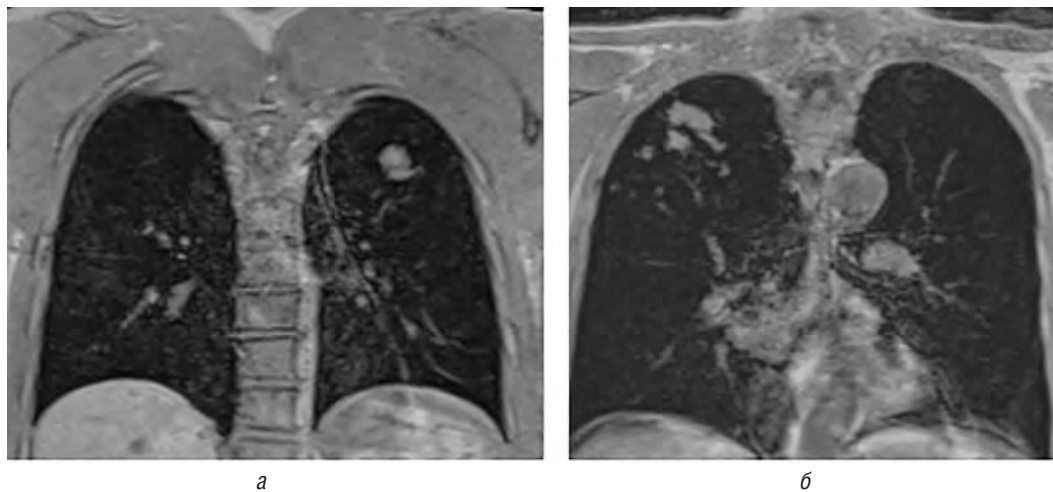


Рис. 4. МРТ, T1 вibe dixон, корональная плоскость. Туберкулемы верхней доли левого (*а*) и правого (*б*) легкого с однородным изоинтенсивным сигналом

характеризоваться разными МР-признаками на ДВИ и картах ИКД.

Высокоактивная туберкулема (IV степень активности) визуализировалась в виде гиперинтенсивного сигнала на ДВИ и картах ИКД (рис. 8, 9), вероятно, это

связано с активным казеозным некрозом в структуре туберкулемы, который сопровождается повреждением мембран клеток, повышенной диффузией молекул воды в интра-, экстрацеллюлярном пространствах и трансмембранно.

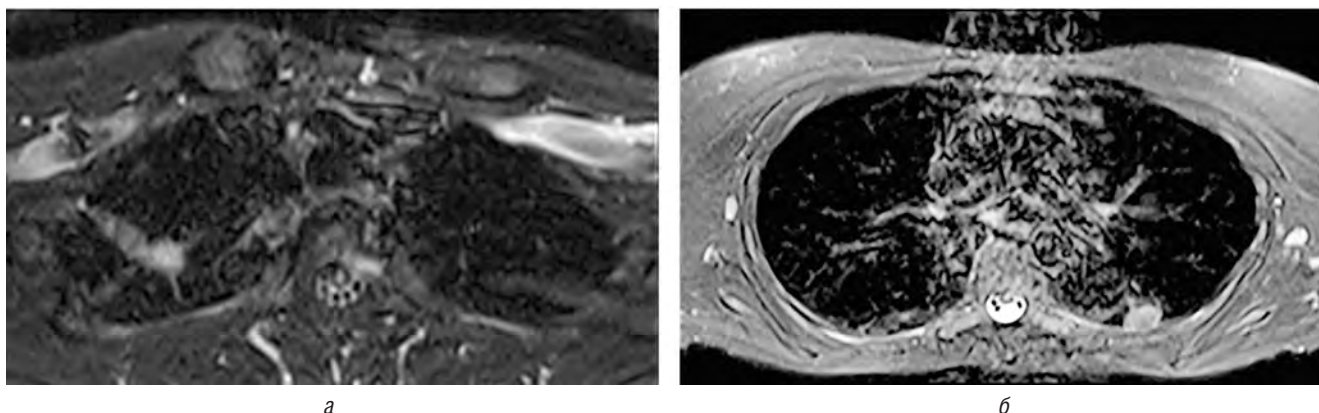


Рис. 5. МРТ, STIR, аксиальная плоскость. Туберкулема правого легкого с гомогенным гиперинтенсивным МР-сигналом (а) и туберкулема левого легкого с гиперинтенсивным МР-сигналом по капсуле (б)

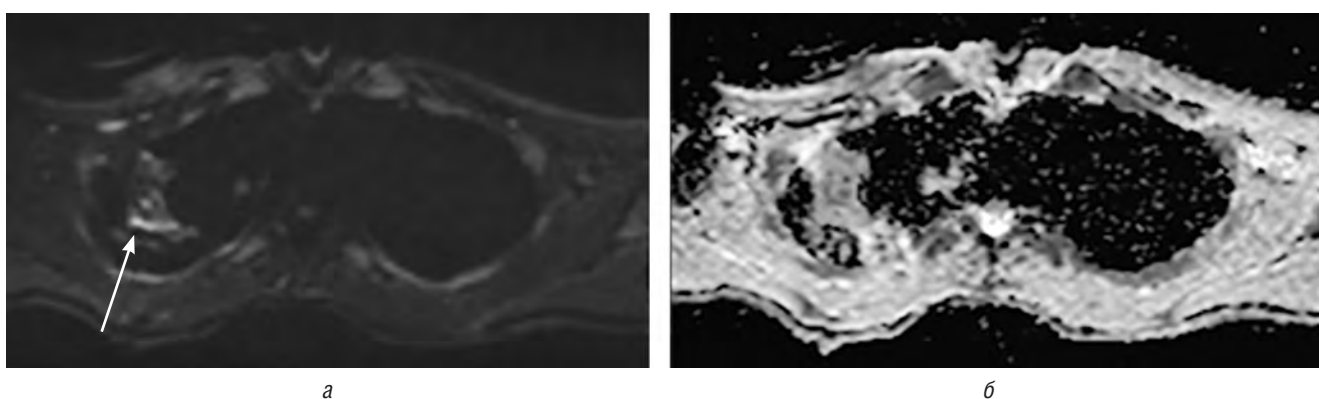


Рис. 6. МРТ: а — ДВИ ($B = 800 \text{ с/мм}^2$); б — карта ИКД. Туберкулема S1 правого легкого II степени активности. Отмечается гиперинтенсивный сигнал по периферии образования в задних его отделах (стрелка), сигнал от центральных отделов гипоинтенсивный на ДВИ и на карте ИКД

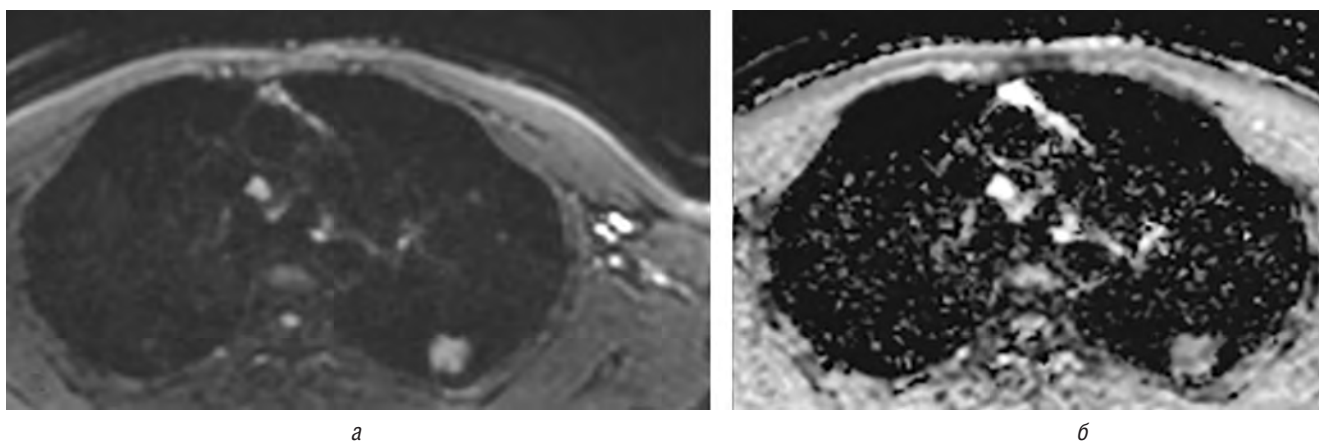
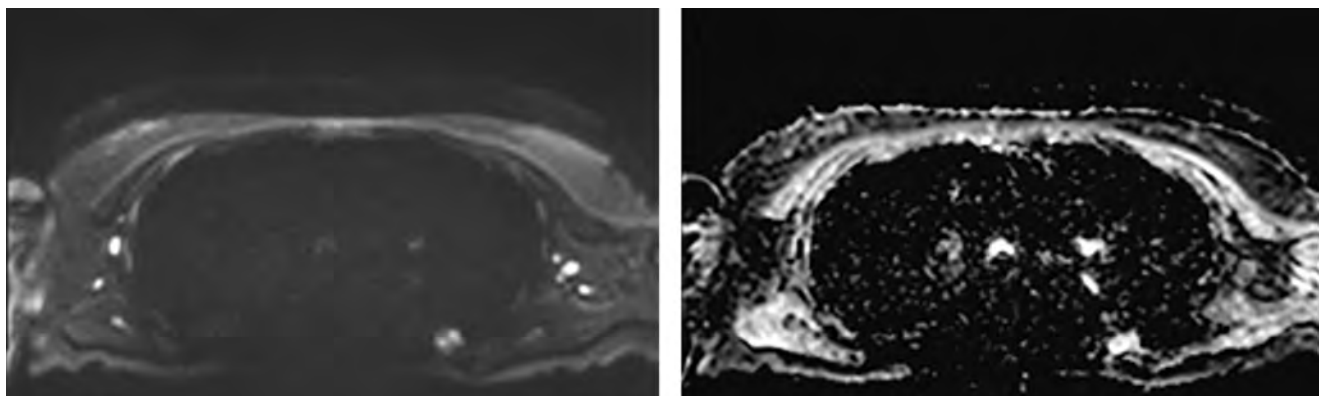


Рис. 7. МРТ: а — ДВИ ($B = 800 \text{ с/мм}^2$); б — карта ИКД. Туберкулема S6 левого легкого III степени активности. Отмечается гиперинтенсивный сигнал на ДВИ и гипоинтенсивный на карте ИКД

При интерпретации изображений МРТ с ДКУ нами было выделено три типа накопления контрастного вещества (рис. 10).

Выявлена разница в типах кривых у туберкулем с разной степенью активности, так, слабоактивные туберкулемы медленно неинтенсивно накапливали кон-

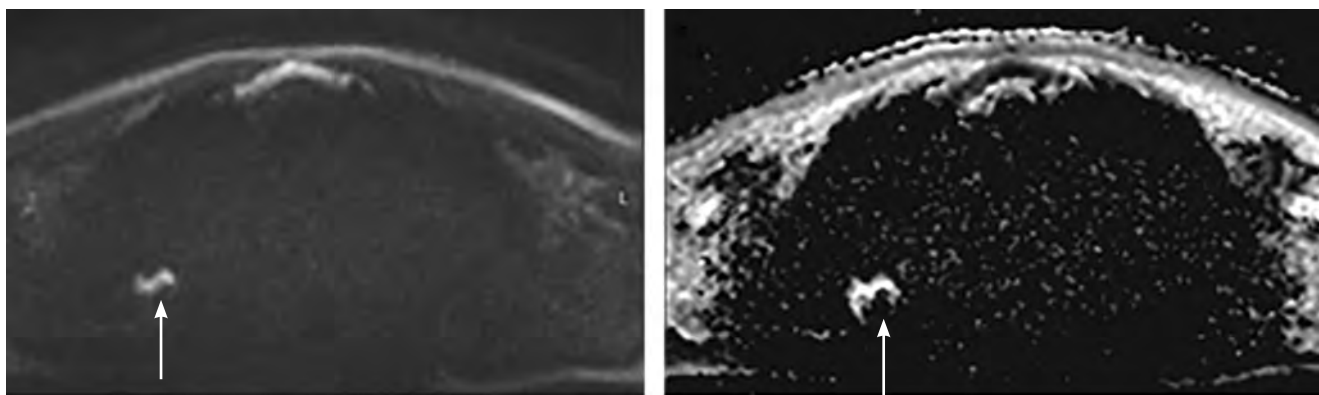
траст (3-й тип), в высокоактивных туберкулемах накопление по капсуле происходило по 2-му типу (быстрое накопление с выходом на плато) или по 1-му типу с относительно медленным накоплением и признаками слабого вымывания после достижения пика, а центральные отделы характеризовались 3-м типом



a

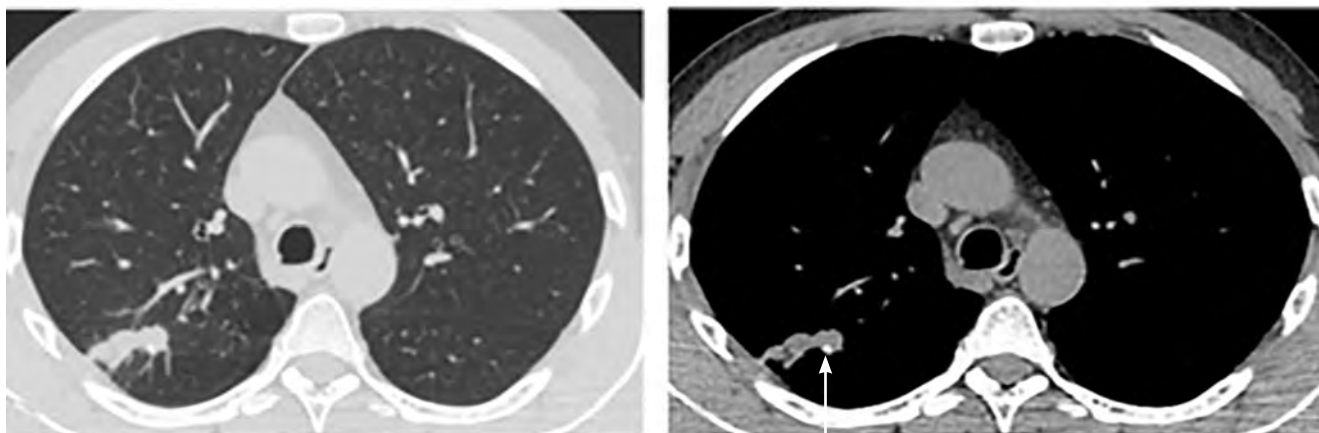
b

Рис. 8. МРТ: *a* — ДВИ ($B = 800 \text{ с/мм}^2$); *b* — карта ИКД. Туберкулема S6 левого легкого IV степени активности. Гиперинтенсивный сигнал от образования на ДВИ и карте ИКД



a

b



в

г

Рис. 9. *a* — МРТ, ДВИ ($B = 800 \text{ с/мм}^2$); *b* — карта ИКД; *в* — СКТ ОГК легочный режим; *г* — мягкотканый режим. Туберкулема S6 правого легкого IV степени активности. Гиперинтенсивный сигнал от образования на ДВИ и карте ИКД. Наглядный пример чувствительности ДВИ к кальцинатам в структуре туберкулемы: затухание МР-сигнала в области кальцинации (стрелки)

(медленное накопление). Примеры изображений и соответствующие кривые накопления контрастного препарата представлены на рис. 11–16.

Таким образом, слабоактивные туберкулемы (II, III степени активности) обычно медленно и неинтенсивно накапливали контрастное вещество, что

можно объяснить наличием фиброзной ткани в составе туберкулемы, выраженной в большей степени, чем воспалительные изменения. Высокоактивные туберкулемы быстро накапливали контраст по периферии, что может быть связано с активным воспалительным процессом в капсуле.

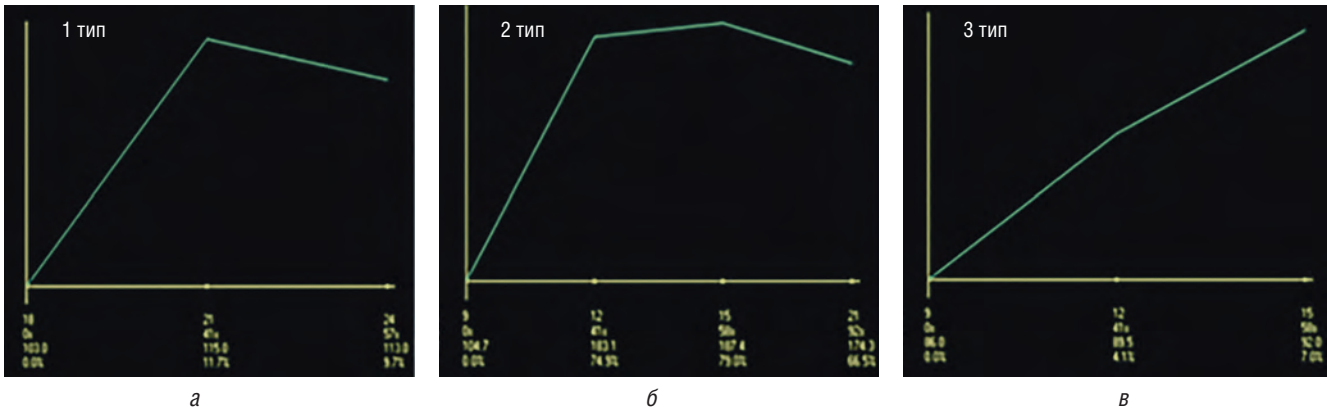


Рис. 10. Графики кривых усиления МР сигнала при МРТ с ДКУ: а — 1-й тип — медленное накопление, после достижения пика признаки медленного слабого вымывания; б — 2-й тип — быстрое накопление с последующим выходом на плато; в — 3-й тип — медленное слабоинтенсивное накопление без достижения пика

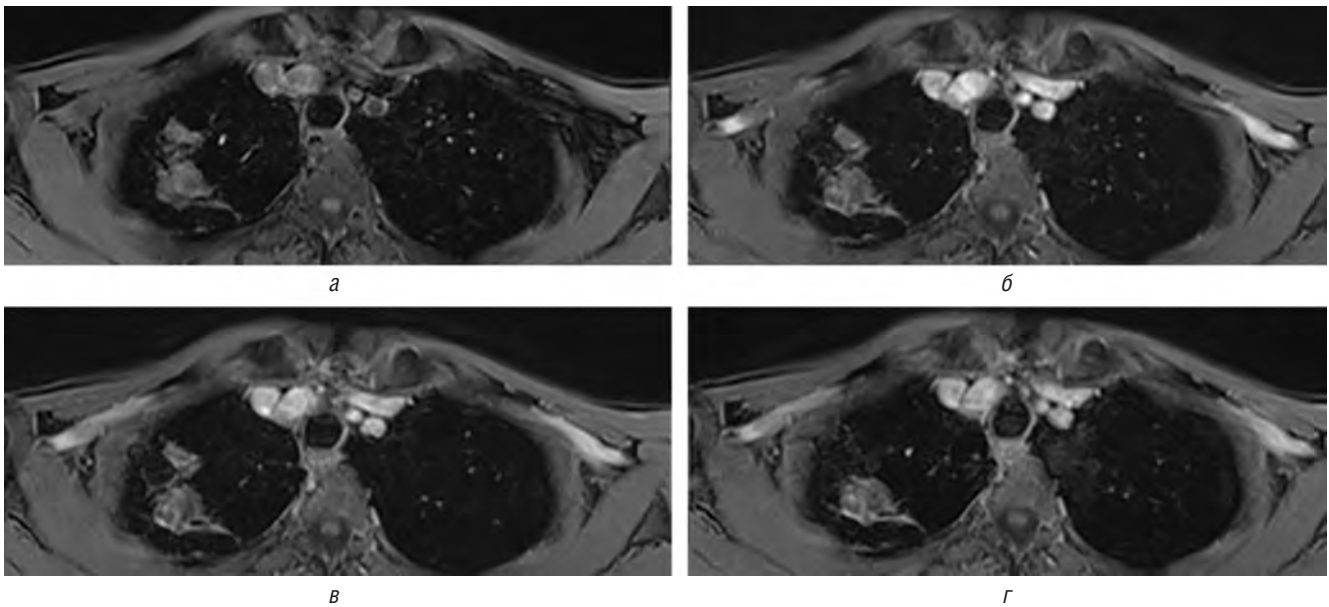


Рис. 11. МРТ с ДКУ. Верифицированная туберкулема III степени активности: а — 16-я секунда с момента введения контрастного вещества; б — 58-я секунда; в — 91-я секунда; г — 168-я секунда

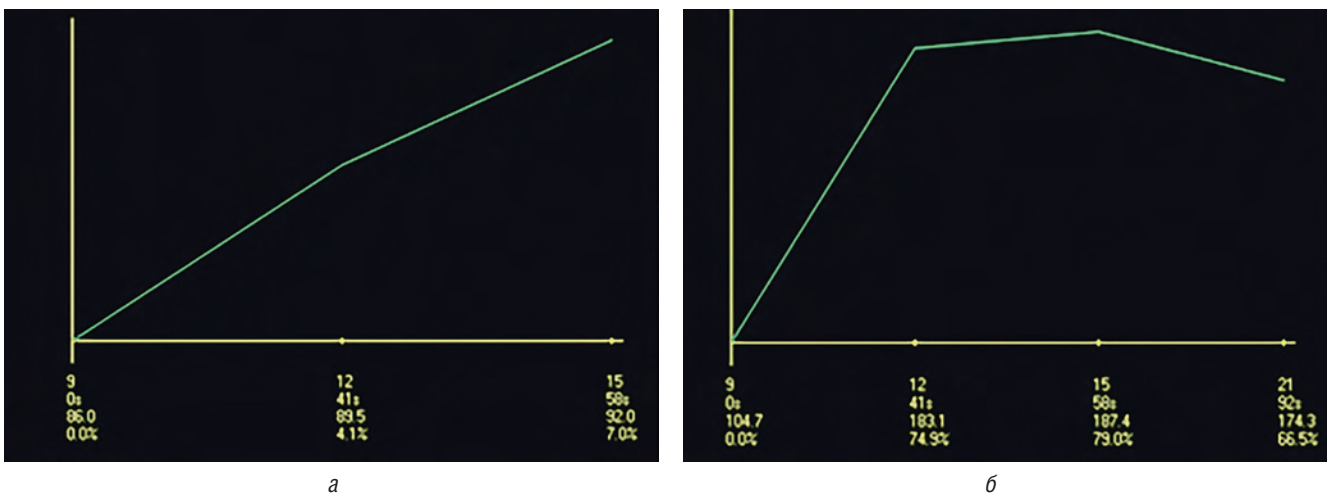


Рис. 12. Кривые накопления контрастного вещества: а — центральные отделы характеризовались медленным неинтенсивным накоплением (3-й тип); б — накопление по капсуле быстрое, интенсивное, с последующим выходом на плато (2-й тип)

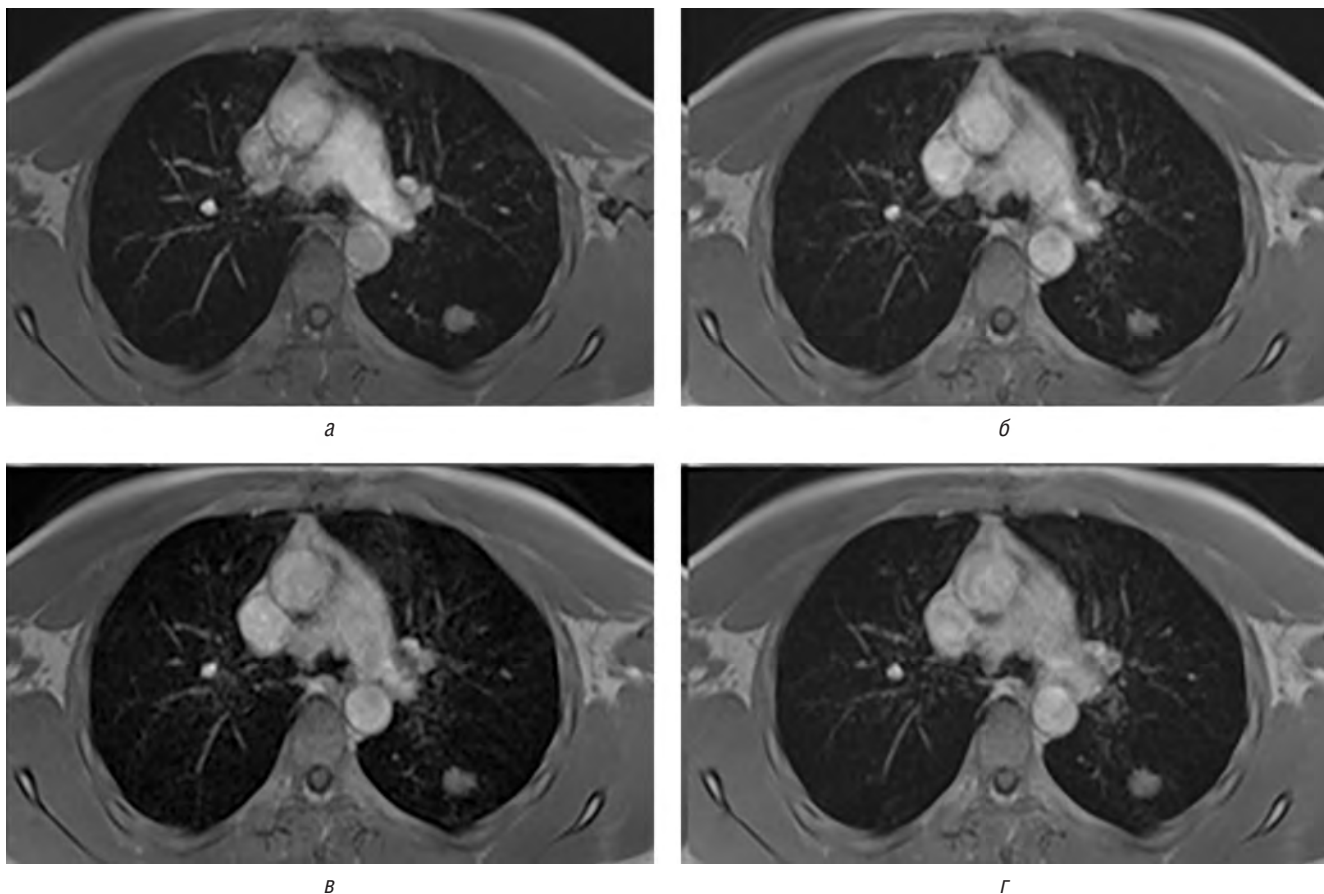


Рис. 13. МРТ с ДКУ. Верифицированная туберкулема II степени активности: а — 16-я секунда с момента введения контрастного вещества; б — 58-я секунда; в — 74-я секунда; г — 108-я секунда. Отмечается медленное неинтенсивное накопление контрастного препарата (3-й тип)

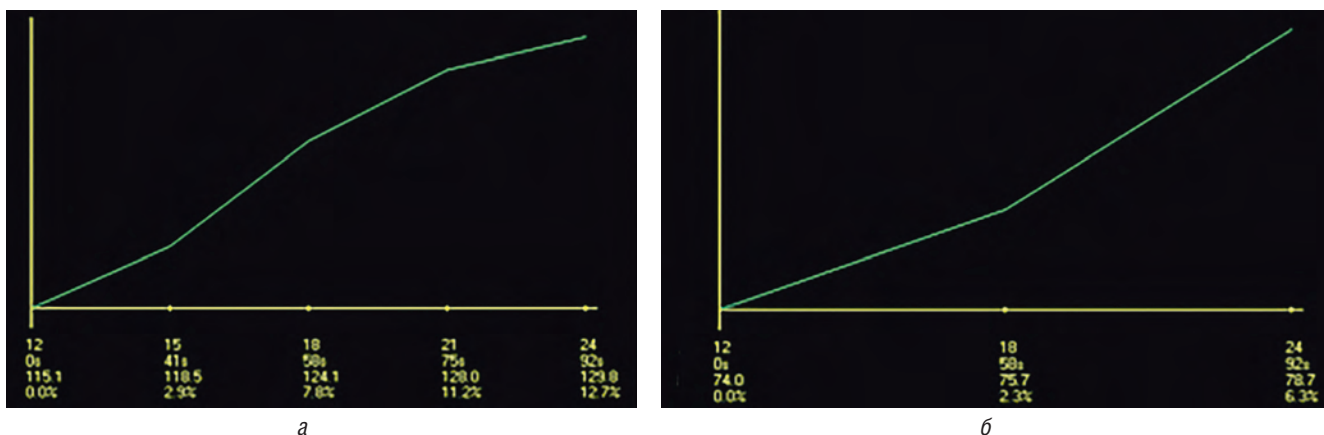


Рис. 14. Кривые накопления контрастного вещества в разных ROI: а, б — медленное, неинтенсивное накопление контрастного препарата (3-й тип)

Заключение

Таким образом, применение МРТ может быть перспективным для оценки активности туберкулем легких. Методика МРТ-исследования для оценки туберкулемы легкого должна включать выполнение протокола со стандартными импульсными последовательностями: T2-ВИ, T1-ВИ, STIR ВИ в корональной и аксиальной плоскостях; ДВИ с максимальным

b-фактором 800 с/мм² и построением карт ИКД; динамическое контрастное усиление.

Характерными МР-паттернами для туберкулемы являются: на T2-ВИ туберкулемы представляют собой изо- /гипоинтенсивный фокус с периферической гиперинтенсивностью, на T1-ВИ сигнал от туберкулемы изоинтенсивный и достаточно однородный, на STIR туберкулемы были, как правило, гиперинтенсивны. На ДВИ и картах ИКД активная туберкулема

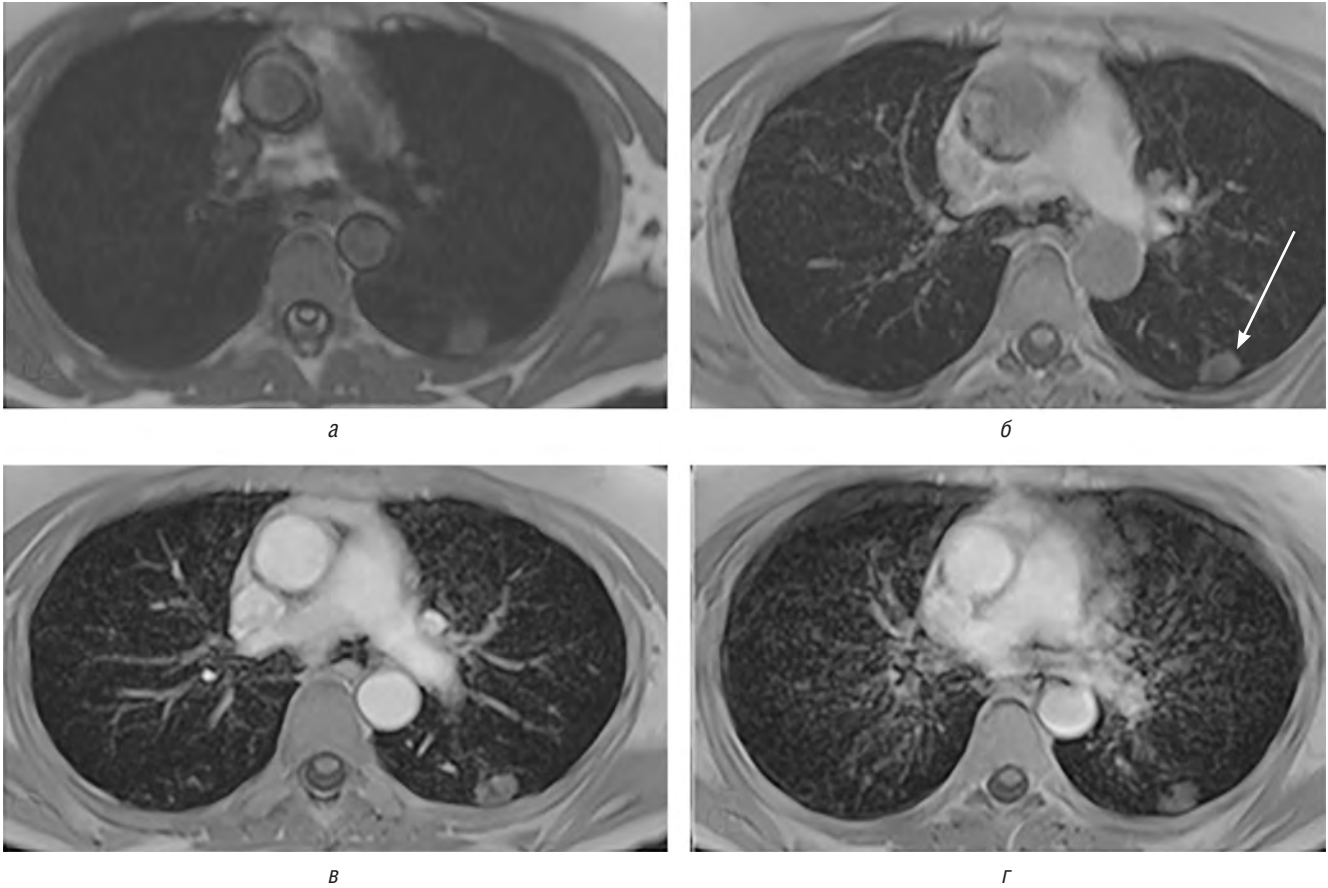


Рис. 15. МРТ с ДКУ. Верифицированная туберкулема IV степени активности: *а* — доконтрастное изображение T1 vibe dixon tra in-phase; *б* — 16-я секунда с момента введения контрастного вещества; *в* — 40-я секунда; *г* — 91-я секунда

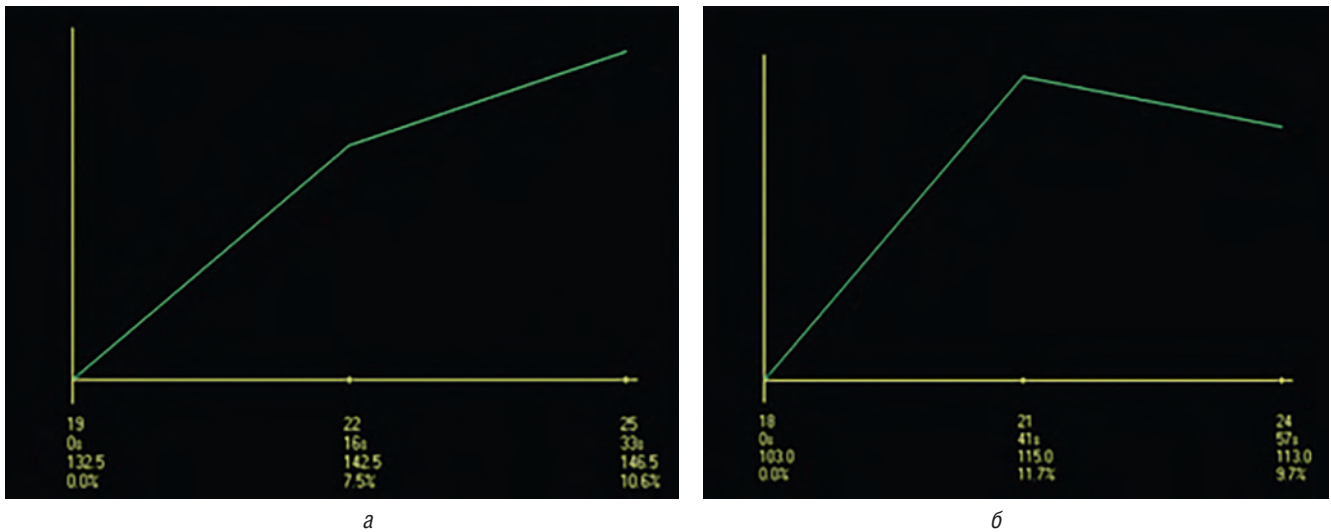


Рис. 16. Кривые накопления контрастного вещества: *а* — центральные отделы характеризовались медленным неинтенсивным накоплением (3-й тип); *б* — накопление по капсуле относительно медленное, с признаками слабого вымывания после достижения пика (1-й тип)

характеризуется повышенным сигналом по периферии на ДВИ и гиперинтенсивным сигналом на картах ИКД. Неактивная туберкулема характеризуется повышенным сигналом на ДВИ и гипоинтенсивным на картах ИКД. При ДКУ малоактивные туберкуле-

мы медленно и слабо накапливали контраст, активные — быстро и интенсивно накапливали контрастное вещество по капсуле с дальнейшим выходом на плато, центральные отделы характеризовались более медленным накоплением.

Список литературы

1. Sochocky S. Tuberculoma of the lung. *Am. Rev. Tuberc.* 1958 Sep; 78 (3): 403–410. doi: 10.1164/artpd.1958.78.3.403. PMID: 13571599.
2. Zwirowich C.V., Vedal S., Miller R.R., Müller N.L. Solitary pulmonary nodule: high-resolution CT and radiologic-pathologic correlation. *Radiology* 1991 May; 179 (2): 469–476. doi: 10.1148/radiology.179.2.2014294. PMID: 2014294.
3. Руководство по легочному и внелегочному туберкулезу / под ред. Ю.И.Левашова, Ю.М.Репина. СПб., 2006: 516. [The manual about pulmonary and extrapulmonary tuberculosis. Ed. by Yu.I. Levashov, Yu.M. Repin. St. Petersburg, 2006: 516 (In Russ.).]
4. Якупов Р.В., Павлова М.В., Сапожникова Н.В., Кадука А.Н. Отдаленные результаты консервативного лечения туберкулем легких. *Медицинский альянс* 2017; 1: 50–53 [Yakupov R., Pavlova M., Sapozhnikova N., Kaduka A. The remote results of conservative treatment of lung tuberculoma. *Medical Alliance* 2017; 1: 50–53 (In Russ.).]
5. Krysl J., Korzeniewska-Kosela M., Müller N.L., FitzGerald J.M. Radiologic features of pulmonary tuberculosis: an assessment of 188 cases. *Can. Assoc. Radiol. J.* 1994 Apr; 45 (2): 101–107. PMID: 8149264.
6. Lee H.S., Oh J.Y., Lee J.H., Yoo C.G., Lee C.T., Kim Y.W., Han S.K., Shim Y.S., Yim J.J. Response of pulmonary tuberculomas to anti-tuberculous treatment. *Eur. Respir. J.* 2004 Mar; 23 (3): 452–425. doi: 10.1183/09031936.04.00087304. PMID: 15065838.
7. Яблонский П.К., Соколович Е.Г., Аветисян А.О., Васильев И.В. Роль торакальной хирургии в лечении туберкулеза легких (обзор литературы и собственные наблюдения). *Медицинский альянс* 2014; 3: 4–10 [Yablonskiy P.K., Sokolovich E.G., Avetisyan A.O., Vasil'ev I.V. Role of thoracic surgery in pulmonary tuberculosis treatment (Review and the authors' observations). *Medical Alliance* 2014; 3: 4–10 (In Russ.).]
8. Холодок О.А., Григоренко А.А., Рябов Е.В. Морфологическая оценка активности туберкулем при их случайном выявлении в результате оперативного вмешательства на легких. *Дальневосточный медицинский журнал* 2015 (1): 81–84 [Kholodok O.A., Grigorenko A.A., Ryabov Ye.V. Morphological assessment of tuberculoma activity at their accidental detection in surgery on the lungs. *Dal'nevostochnyi meditsinskii zhurnal* 2015 (1): 81–84 (In Russ.).]
9. Холодок О.А., Григоренко А.А., Черёмкин М.И. Клиническое наблюдение течения туберкулем легкого с морфологической интерпретацией их активности. *Бюллетень физиологии и патологии дыхания* 2014 (51): 137–140 [Kholodok O.A., Grigorenko A.A., Cheryemkin M.I. Clinical observation of lung tuberculomas course and morphological interpretation of their activity. *Bulletin Physiology and Pathology of Respiration* 2014 (51): 137–140 (In Russ.).]
10. Ариэль Б.М., Ковальский Г.Б., Осташко О.М., Шацилло О.И. Макро- и микроскопическая диагностика туберкулеза, его осложнений, исходов и причин смерти. Пособие для врачей / под ред. А.В. Васильева. СПб., 1998: 33–34 [Ariel B.M., Kovalsky G.B., Ostashko O.M., Shatsillo O.I. Macro and microscopic diagnostics of tuberculosis, its complications, outcomes and causes of death. *Doctors' Manual*. Ed. A.V. Vasiliev. St. Petersburg, 1998: 33–34 (In Russ.).]
11. Ackman J.B. A practical guide to nonvascular thoracic magnetic resonance imaging. *J. Thorac. Imaging* 2014 Jan; 29 (1): 17–29. doi: 10.1097/RTI.000000000000056. PMID: 24361974.
12. Iwasawa T., Takahashi H., Ogura T., Asakura A., Gotoh T., Kagei S., Nishimura J., Obara M., Inoue T. Correlation of lung parenchymal MR signal intensity with pulmonary function tests and quantitative computed tomography (CT) evaluation: a pilot study. *J. Magn. Reson. Imaging* 2007 Dec; 26 (6): 1530–1536. doi: 10.1002/jmri.21183. PMID: 17968893.
13. Biederer J. Magnetic resonance imaging: technical aspects and recent developments. *Med. Klin. (Munich)*. 2005 Jan 15; 100 (1): 62–72. German. doi: 10.1007/s00063-005-1124-z. PMID: 15654546.
14. Liu H., Liu Y., Yu T., Ye N. Usefulness of diffusion-weighted MR imaging in the evaluation of pulmonary lesions. *Eur. Radiol.* 2010 Apr; 20 (4): 807–815. doi: 10.1007/s00330-009-1629-6. Epub 2009 Oct 28. PMID: 19862533.
15. Ohno Y., Nishio M., Koyama H., Seki S., Tsubakimoto M., Fujisawa Y., Yoshikawa T., Matsumoto S., Sugimura K. Solitary pulmonary nodules: Comparison of dynamic first-pass contrast-enhanced perfusion area-detector CT, dynamic first-pass contrast-enhanced MR imaging, and FDG PET/CT. *Radiology* 2015 Feb; 274 (2): 563–575. doi: 10.1148/radiol.14132289. Epub 2014 Sep 8. PMID: 25203128.
16. Qi L.P., Chen K.N., Zhou X.J., Tang L., Liu Y.L., Li X.T., Wang J., Sun Y.S. Conventional MRI to detect the differences between mass-like tuberculosis and lung cancer. *J. Thorac. Dis.* 2018 Oct; 10 (10): 5673–5684. doi: 10.21037/jtd.2018.09.125. PMID: 30505475; PMID: PMC6236172.

Поступила в редакцию: 28.06.2023 г.

Сведения об авторах:

Макогонова Марина Евгеньевна — кандидат медицинских наук, старший научный сотрудник Санкт-Петербургского научно-исследовательского института фтизиопульмонологии; 194064, Санкт-Петербург, Политехническая ул., д. 32; e-mail: MakogonovaME@gmail.com; ORCID 0000-0001-6760-2426;

Шаповалова Елена Николаевна — врач-рентгенолог кабинета магнитно-резонансной томографии Санкт-Петербургского научно-исследовательского института фтизиопульмонологии; 194064, Санкт-Петербург, Политехническая ул., д. 32; e-mail: Elenasharovalova1996@mail.ru; ORCID 0000-0002-2065-7814;

Кудряшов Григорий Геннадиевич — кандидат медицинских наук, ведущий научный сотрудник, врач — торакальный хирург Санкт-Петербургского научно-исследовательского института фтизиопульмонологии; 191036, Санкт-Петербург, Лиговский пр., д. 2–4; e-mail: dr.kudriashov.gg@yandex.com; ORCID 0000-0002-2810-8852

Гаврилов Павел Владимирович — кандидат медицинских наук, ведущий научный сотрудник Санкт-Петербургского научно-исследовательского института фтизиопульмонологии; 191036, Санкт-Петербург, Лиговский пр., д. 2–4; доцент Научно-клинического и образовательного центра «Лучевая диагностика и ядерная медицина» Института высоких медицинских технологий Санкт-Петербургского государственного университета; 199106, Санкт-Петербург, 21-я линия В.О., д. 8а; e-mail: spbniifrentgen@mail.ru.

Кислотность и содержание фторидов в консервированных продуктах для детского питания как факторы, влияющие на кариесрезистентность твердых тканей зубов у детей

С.В. Свердлова¹, Н.А. Соколович¹, Я.А. Ковальчук²,
М.Ф.И. Жаворонок², А.В. Булатов²

¹Санкт-Петербургский государственный университет

²Санкт-Петербургский государственный университет, Институт химии

Acidity and content of fluoride in canned children's food as factors influencing caries-resistance of children's teeth

S. Sverdlova¹, N. Sokolovich¹, Ya. Kovalchuk², M.F. Zhavoronok², A. Bulatov²

¹St. Petersburg State University

²St. Petersburg State University, Institute of Chemistry

© Коллектив авторов, 2023 г.

Статья подготовлена к 300-летию основания Санкт-Петербургского государственного университета

Резюме

Введение. Алиментарный фактор признается одним из ведущих в этиопатогенезе кариеса зубов. Организация питания детей раннего возраста, в том числе вопросы введения прикорма, его состав, содержание в нем фторидов и кислотность, может влиять на формирование твердых тканей зубов ребенка, их минерализацию, а следовательно, на восприимчивость к кариесу и поддержание кариесогенной ситуации в полости рта.

Цель: разработать общие рекомендации по снижению возможного кариесогенного влияния консервированных продуктов для детей раннего возраста на основании результатов определения кислотности и содержания фторидов. **Материалы и методы.** В процессе анкетирования 398 родителей детей 3–10 лет во вре-

мя медосмотра выявлены алгоритм использования, наиболее популярные торговые марки и виды готовых консервированных продуктов для детей раннего возраста в качестве прикорма в г. Санкт-Петербурге. Проведен химический анализ 130 проб популярных консервированных продуктов для детского питания, определены их кислотность (pH) и содержание фторидов. **Результаты.** Установлено, что показатели кислотности образцов консервированного детского питания находятся в критическом для запуска процессов деминерализации эмали временных зубов диапазоне, что, в сочетании с низким содержанием в них фторидов, указывает на кариесогенный потенциал данного вида питания. Кроме того, родители не всегда соблюдают рекомендованный алгоритм введения и отмены

прикорма. **Выводы.** Для снижения возможного кариесогенного влияния консервированного детского питания необходима дальнейшая работа с родителями по вопросам профилактики кариеса молочных зубов, включающая в себя рекомендации по гигиене полости рта, контролю поступления фторидов в организм и рациональному, сбалансированному питанию детей.

Ключевые слова: кариес зубов у детей, консервированное детское питание, кислотность, содержание фторидов, кариесогенный потенциал

Summary

Introduction. The alimentary factor is recognized as one of the leading factors in the etiopathogenesis of dental caries. The organization of nutrition in young children, including the introduction of complementary foods, its composition, the content of fluorides in it and acidity, can affect the formation of hard tissues of the child's teeth, their mineralization, and, consequently, the susceptibility to caries and the maintenance of a cariogenic situation in the oral cavity. **Purpose:** develop general recommendations to reduce the possible cariogenic effects of canned foods for young children based on the determination of acidity and fluoride

content. **Materials and methods:** through interviewing 398 parents of children between the ages of three and 10 years during a routine medical examination, the algorithm of use as well as the most popular brands and types of ready-made canned foods for infants as complementary foods in St. Petersburg were identified. A chemical analysis of samples of popular canned baby food products was carried out, their acidity (pH) and fluoride content were determined. **Results.** It was found that the acidity indicators of canned baby food samples are in the critical range for triggering the demineralization of temporary teeth enamel, which, combined with their low fluoride content, indicates the cariogenic potential of this type of food. In addition, parents do not always follow the recommended algorithm for the introduction and withdrawal of complementary foods. **Conclusions.** To reduce the possible cariogenic effect of canned baby food, further work is needed with parents on the prevention of caries in milk teeth, including recommendations regarding oral hygiene, monitoring of fluoride intake, and rational, balanced nutrition of children.

Keywords: dental caries in children, canned baby food, acidity, fluoride content, cariogenic potential

Введение

Одним из самых распространенных заболеваний на современном этапе существования человечества является кариес зубов. Несмотря на различия в культуре, экономическом развитии и доступности стоматологической помощи в различных странах и регионах мира, кариес в детском возрасте остается значимой проблемой во всем мире. Распространенность кариеса среди детей в мире варьирует от 17 до 94% [1, 2].

На протяжении длительного времени ведутся исследования в области этиопатогенеза кариозного процесса, результатом которых явилось признание мультифакторного механизма его возникновения и течения [3–5]. Для инициализации кариозного процесса необходимо наличие кариесогенной ситуации — когда незрелая, недостаточно минерализованная эмаль с низким уровнем резистентности подвергается воздействию одного или нескольких кариесогенных факторов, что дает возможность активизироваться кариесогенной микрофлоре, агрессивное влияние которой приводит к повышению кислотности и усугублению кариесогенной ситуации в полости рта [3, 6]. Кариесогенными, по мнению различных исследователей, признаются до 130 факто-

ров, важнейшими среди которых считаются микробный, алиментарный, генетический [4].

Питание ребенка в первый год жизни безусловно лежит в основе гармоничного развития организма в целом и зубочелюстной системы в частности [3, 7]. Экспериментальные и клинические модели убедительно свидетельствуют, что от потребления фторидов с пищей и водой зависит их концентрация в биологических средах организма, а следовательно, и работа минерального обмена, в том числе в ротовой жидкости, обеспечивающая минерализацию твердых тканей зубов и их кариесрезистентность [6–9].

Младенец, находящийся на грудном вскармливании, получает все необходимые нутриенты с молоком матери, показатель кислотности (pH) которого имеет практически нейтральное значение. В возрасте 4–6 мес в рацион ребенка, в соответствии с рекомендациями ВОЗ, вводится прикорм [9]. Состав прикорма может повлиять как на уровень pH ротовой жидкости, так и на степень минерализации и кариесрезистентность твердых тканей зубов, оказывая таким образом кариесогенное и/или кариеспротективное влияние.

Очевидно, что при решении вопросов организации правильного рационального питания детей важной задачей является контроль кислотности пищевых

продуктов и содержания в них фторидов, которые могут оказывать влияние на кариесрезистентность твердых тканей зубов [10].

Цель

Целью исследования было разработать общие рекомендации по снижению возможного кариесогенного влияния консервированных продуктов для детей раннего возраста на основании результатов определения кислотности и содержания фторидов.

Задачи:

1. Определить алгоритм использования, наиболее популярные торговые марки и виды готовых консервированных продуктов для детей раннего возраста в качестве прикорма в г. Санкт-Петербурге.
2. Определить кислотность проб популярных консервированных продуктов для детского питания.
3. Установить содержание фторидов в составе проб консервированных продуктов для детского питания.
4. Определить способы снижения возможного кариесогенного влияния консервированных продуктов для детского питания.

Материалы и методы исследования

Алгоритм использования, наиболее популярные торговые марки и виды готового консервированного детского питания для детей раннего возраста в качестве прикорма в г. Санкт-Петербурге определялись в процессе анкетирования 398 родителей сопровождавших своих детей 3–10 лет на профилактическом осмотре. Исследование проводилось на двух базах: СПб ГБУЗ «Городская поликлиника № 24» и СПб ГБУЗ «Городская детская стоматологическая поликлиника № 6».

Химический анализ 130 проб консервированных продуктов для детского питания выполнялся на кафедре аналитической химии Института химии СПбГУ.

Для определения кислотности проб использовали иономер (И-510, Аквилон, Россия), оснащенный комбинированным рН-электродом. Предварительно выполняли калибровку иономера с помощью буферных растворов для рН-метрии: БУФ-ПА (рН 1,68) и БУФ-ПА (рН 7,01) (ООО «Петроаналитика», Россия). Испытания проводили в соответствии с ГОСТ 26188-2016 [11].

Определение содержания фторидов в пробах проводили потенциометрическим методом в соответствии с ГОСТ 4386-89 с использованием иономера (И-510, Аквилон, Россия), оснащенного фторид-селективным электродом и хлорсеребряным электродом сравнения [12]. Для построения градуировочной зависимости применяли растворы

фторид-ионов с концентрациями 10^{-5} , 10^{-4} , 10^{-3} , 10^{-2} и 10^{-1} моль/дм³. Градуировочные растворы были приготовлены последовательным разбавлением стандартного образца состава раствора фторид-ионов (1 г/дм³, ГСО 8125-2002, Экохим, Россия) ацетатным буферным раствором (рН 5,5).

Для определения содержания фторидов потенциометрическим методом на аналитических весах в химических стакан помещали навеску детского питания массой $5,0 \pm 0,1$ г, после чего добавляли навеску ацетатного буферного раствора (рН 5,5) в таком количестве, чтобы масса смеси была $10,0 \pm 0,1$ г. Опускали электроды в приготовленную смесь, при постоянном перемешивании на магнитной мешалке проводили измерение разности потенциалов с помощью иономера через 2 мин. На основании предварительно построенного градуировочного графика рассчитывали содержание фторидов в пробах.

Для определения следовых концентраций фторидов также применяли способ, разработанный на кафедре аналитической химии СПбГУ. Способ основан на выделении фторид-ионов из пробы на наночастицах сорбента ($Mg_2Al(OH)_7$) с последующим элюированием фторид-ионов и образованием окрашенного комплекса (ализарин-комплексон- Al^{3+} -F⁻) и измерением его оптической плотности с помощью спектрофотометра UVmini-120 (Shimadzu, Япония).

Полученные результаты были систематизированы. Для их статистического анализа использовалась программа Excel 365 (Microsoft). Для оценки распределения переменных были применены методы описательной статистики.

Результаты и их обсуждение

В процессе анкетирования выяснилось, что большинство родителей (82,74%) начинали введение прикорма в период 4–6 мес жизни младенца. При этом на момент начала прикорма у 67,75% детей опрошенных родителей прорезались 2–4 зуба. Введение прикорма начиналось постепенно и в течение второй половины первого года жизни доводилось у 22,22% детей до потребления 100–150 г 2–3 раза в день, и у 69,97% — 3 раза в день.

Продолжительность применения продуктов готового консервированного детского питания до 1 года наблюдалась у 31,55% детей, до 1,5–2 лет — у 40,47%, до 3 лет — у 8,93%. Кроме того, 11,90% детей получали готовое фруктовое пюре до 5–6 лет. При этом 69,76% опрошенных родителей в качестве прикорма использовали все виды готового консервированного детского питания, включая овощное, мясное, фруктовое и многокомпонентное, остальные выбирали комбинации продуктов, следуя предпочтениям ребенка.

Результаты анкетирования показали, что родители предпочитают кормить детей детским питанием российского производства. Наиболее популярной среди опрошенных жителей г. Санкт-Петербурга оказалась торговая марка «Фруто Няня» (Россия). Среди зарубежных производителей лидирует «Gerber» (Швейцария). Распределение торговых марок по популярности представлено в табл. 1.

Проведен химический анализ 130 образцов продуктов консервированного детского питания. Результаты измерений в образцах однотипных продуктов наиболее популярных торговых марок, включая фруктовые, овощные, мясные и мультикомпонентные пюре, представлены в табл. 2–5.

Анализ состава фруктовых пюре показал, что показатели pH всех пюре выше минимально допустимых (3,3), однако для запуска процессов деминерализации эмали временных зубов критическим значением pH является 6,2, следовательно низкое значение кислотности фруктовых пюре следует воспринимать как потенциально кариесогенный и эрозивный потенциал данного вида питания, особенно в совокупности с весьма незначительным содержанием в нем фторидов. Самое низкое значение показателя pH ($3,64 \pm 0,05$) в 130 исследованных образцах выявлено у фруктового пюре марки «Агуша» (яблоко), самое высокое ($4,16 \pm 0,05$) — у фруктового пюре марки «Агуша» (банан). Наиболее заметное,

Таблица 1

Распределение торговых марок консервированного детского питания по популярности среди опрошенных родителей г. Санкт-Петербурга

Торговая марка	Число детей, получавших продукты торговой марки	Удельный вес, %
«Фруто Няня»	277	69,60
«Агуша»	184	46,23
«Тема»	170	44,72
«Gerber»	150	37,69
«Бабушкино лукошко»	133	33,42
«Heinz»	131	32,91
«Сады Придонья»	80	20,10
«Hipp»	78	19,60
«Semper»	51	12,01
«Спеленок»	16	4,02

Таблица 2

Результаты определения кислотности и содержания фторидов в пробах яблочного пюре популярных торговых марок (n=3, p=0,95)

№ п/п	Торговая марка	Состав	pH	Содержание фторидов, мг/кг
1	«Фруто Няня»	Яблоко	$3,89 \pm 0,05$	$0,168 \pm 0,009$
2	«Агуша»	Яблоко	$3,64 \pm 0,05$	$0,016 \pm 0,001$
3	«Сады Придонья»	Яблоко	$3,70 \pm 0,05$	$0,023 \pm 0,001$
4	«Heinz»	Яблоко	$3,76 \pm 0,05$	$0,013 \pm 0,001$

Таблица 3

Результаты определения кислотности и содержания фторидов в пробах мультикомпонентного фруктового пюре популярных торговых марок (n=3, p=0,95)

№ п/п	Торговая марка	Состав	pH	Содержание фторидов, мг/кг
1	«Фруто Няня»	Яблоко, банан	$3,99 \pm 0,05$	$0,186 \pm 0,012$
2	«Агуша»	Яблоко, банан	$3,84 \pm 0,05$	$0,135 \pm 0,007$
3	«Сады Придонья»	Яблоко, груша, слива	$3,79 \pm 0,05$	$0,019 \pm 0,001$
4	«Heinz»	Яблоко, груша, банан	$4,11 \pm 0,05$	$0,017 \pm 0,001$

Таблица 4

Результаты определения кислотности и содержания фторидов в пробах овощного пюре из кабачков популярных торговых марок (n=3, p=0,95)

№ п/п	Торговая марка	Состав	pH	Содержание фторидов, мг/кг
1	«Фруто Няня»	Кабачок	5,31±0,05	0,145±0,007
2	«Сады Придонья»	Кабачок	4,74±0,05	0,215±0,011
3	«Gerber»	Кабачок	5,30±0,05	0,158±0,008
4	«HiPP»	Кабачок	5,66±0,05	0,220±0,011
5	«Heinz»	Кабачок	4,94±0,05	0,154±0,008

Таблица 5

Результаты определения кислотности и содержания фторидов в пробах мясных пюре популярных торговых марок (n=3, p=0,95)

№ п/п	Торговая марка	Состав	pH	Содержание фторидов, мг/кг
1	«Фруто Няня»	Цыпленок, рис, масло растительное	6,21±0,05	0,197±0,011
2	«Агуша»	Кролик, рис, масло растительное	6,47±0,05	0,175±0,009
3	«Бабушкино лукошко»	Цыпленок, рис, масло подсолнечное	6,38±0,05	0,156±0,008
4	«Тёма»	Кролик, рис, масло подсолнечное	6,38±0,05	0,124±0,006
5	«Heinz»	Кролик, рис, масло подсолнечное, лимонный сок	5,65±0,05	0,098±0,005
6	«HiPP»	Индейка, рис, масло растительное	6,32±0,05	0,166±0,009

но далеко недостаточное, содержание фторидов в продукте марки «Агуша» (яблоко, банан, клубника, злаки) — 0,228±0,012 мг/кг.

Овощные пюре обладают более высоким значением показателя pH (4,49–5,91), и содержание в них фторидов выше, чем во фруктовых пюре. Наиболее высокие значения данных среди 130 исследованных образцов выявлены в пробах пюре марки «HiPP» (кабачок): pH 5,66±0,05, содержание фторидов 0,220±0,011 мг/кг.

Мясные пюре имеют еще более высокие значения кислотности (см. табл. 5), чем овощные, однако и в мясных пюре значения pH находятся в критическом диапазоне (5,65–6,47). Содержание в них фторидов выше, чем во фруктовых пюре, но ниже, чем в овощных (0,093–0,197).

Выводы и рекомендации

1. Большинство родителей, принявших участие в анкетировании, знакомы с правилами введения прикорма, вводили прикорм вовремя, постепенно, соблюдая рекомендуемую последовательность продуктов, и вовремя заканчивали использование данного вида питания для детей. Тем не менее часть родителей не соблюдают данные правила, следовательно, как педиатрам, так и стоматологам необходимо даль-

нейшее ведение разъяснительной работы по поводу важности соблюдения сроков и продолжительности применения консервированных продуктов для прикорма, а также разнообразия и сбалансированности питания для общего и стоматологического здоровья детей.

2. Недостаточное содержание фторидов в составе образцов готового консервированного детского питания в условиях Санкт-Петербурга, где содержание фторидов в воде ниже рекомендуемых норм, является фактором, неблагоприятно влияющим на кариесрезистентность твердых тканей зубов и поддерживающим кариесогенную ситуацию в полости рта, следовательно, необходимо применять дополнительные способы безопасного введения фторидов: использование бутилированной воды с оптимальным их содержанием, раннее использование фторидосодержащих средств гигиены и т.п.

3. Благодаря низким значениям показателя pH консервированное детское питание обладает эрозивным и кариесогенным потенциалом, что подтверждает необходимость и целесообразность гигиенического ухода за зубами младенцев с момента их прорезывания, который, как правило, совпадает с началом прикорма, а также повышение санологической культуры родителей с целью формирования ответственного отношения к стоматологическому здоровью детей.

Список литературы

1. Абдуазимова Л.А., Мухторова М.М. Оценка состояния заболеваемости кариесом в детском возрасте. Вестник науки и образования 2021; 13-2 (116): 16–22 [Abduazimova L.A., Mukhtorova M.M. Assessment of the state of caries incidence in children. Vestnik nauki i obrazovaniya 2021; 13-2 (116): 16–22 (In Russ.)]. doi: 10.24411/1312-8089-2021-11303.
2. Abdelrahman M., Hsu K.L., Melo M.A., Dhar V., Tinanoff N. Mapping Evidence on Early Childhood Caries Prevalence: Complexity of Worldwide Data Reporting. Int. J. Clin. Pediatr. Dent. 2021; 14 (1): 1–7. doi: 10.5005/jp-journals-10005-1882.
3. Данилова М.А., Каменских Д.В. Оценка и коррекция питания в рамках этиопатогенетической терапии декомпенсированной формы течения раннего детского кариеса. Стоматология детского возраста и профилактика 2021; 21: 42–46 [Danilova M.A., Kamenskikh D.V. Assessment and correction of the daily diet in the treatment of severe early childhood caries. Stomatologiya detskogo vozrasta i profilaktika 2021; 21 (1): 42–46 (In Russ.)]. doi: 10.33925/1683-3031-2021-21-1-42-46.
4. Махсумова С.С., Махсумова И.Ш., Адылова Ф.А., Холматова З.Д. Проблемы в современной профилактике кариеса зубов у детей. Вестник науки и образования 2021; 13 (2): 9–16 [Makhsumova S.S., Makhsumova I.Sh., Adylova F.A., Kholmatoeva Z.D. Problems in modern dental caries prevention in children. Vestnik nauki i obrazovaniya 2021; 13-2 (116): 9–16 (In Russ.)]. doi: 10.24411/2312-8089-2021-11302.
5. Aoun A., Darwiche F., Al Hayek S., Doumit J. The fluoride debate: the pros and cons of fluoridation. Preventive nutrition and food science. Preventive nutrition and food science 2018; 23 (3): 171. <https://doi.org/10.3746%2Fpnf.2018.23.3.171>.
6. Вечеркина Ж.В., Смолина А.А., Попова Т.А., Кубышкина К.П., Олейник О.И. Этиологические аспекты кариеса зубов и его профилактика. Системный анализ и управление в биомедицинских системах 2020; 19 (2): 79–86 [Vecherkina Zh.V., Smolina A.A., Popova T.A., Kubyshkina K.P., Oleynik O.I. Etiological aspects of dental caries and its prevention. Sistemnyy analiz i upravleniye v biomeditsinskikh sistemakh 2020; 19 (2): 79–86 (In Russ.)]. doi: 10.25987/VSTU.2020.19.2.012.
7. Ахмадзода М.А., Косимов М.М., Якубова З.Х., Вохидов А.В. Фтор — нагрузка детского организма. Здравоохранение Таджикистана 2021 (2): 17–22 [Akhmadzoda M.A., Kosimov M.M., Yakubova Z.Kh., Vokhidov A.V. Fluorine load in children. Zdravookhraneniye Tadjikistana 2021 (2): 17–22 (In Russ.)]. doi: 10.52888/0514-2515-2021-349-2-17-22.
8. Кисельникова Л.П., Тома Э.И., Кирияк С.О. Основные критерии стоматологической заболеваемости у детей дошкольного возраста, проживающих в регионах с разным содержанием фторидов в питьевой воде. Стоматология детского возраста и профилактика 2021; 21 (4): 231–235 [Kisel'nikova L.P., Toma E.I., Kiriyaq S.O. The main criteria of dental morbidity in children under seven years of age living in regions with different fluoride content in drinking water. Stomatologiya detskogo vozrasta i profilaktika 2021; 21 (4): 231–235 (In Russ.)]. doi: 10.33925/1683-3031-2021-21-4-231-235.
9. Ревакина В.А., Мельникова К.С. Современный подход к формированию рациона питания ребенка первого года жизни. Доктор.Ру 2020; 19 (3): 44–47 [Revyakina V.A., Mel'nikova K.S. Modern Approach to Diet of Infants. Doktor.Ru 2020; 19 (3): 44–47 (In Russ.)]. doi: 10.31550/1727-2378-2020-19-3-44-47.
10. Opydo-Szymaczek J., Ogińska M., Wyrwas B. Fluoride exposure and factors affecting dental caries in preschool children living in two areas with different natural levels of fluorides. Journal of Trace Elements in Medicine and Biology 2021; 65: 126726. <https://doi.org/10.1016/j.jtemb.2021.126726>.
11. ГОСТ 26188–2016. Продукты переработки фруктов и овощей, консервы мясные и мясорастительные. Метод определения pH [GOST 26188-2016. Fruit and vegetable products, canned meat and meat-vegetable mixtures. Method for determination of pH (In Russ.)].
12. ГОСТ 4386–89. Вода питьевая. Методы определения массовой концентрации фторидов [GOST 4386-89. Drinking water. Methods for determination of fluorides mass concentration (In Russ.)].

Благодарности

А.В. Булатов выражает благодарность Российскому научному фонду № 21-13-00020, <https://rscf.ru/project/21-13-00020/>.

С.В. Свердлова благодарит Главного врача СПб ГБУЗ «Городская детская стоматологическая поликлиника № 6» Я.Ю. Седневу за содействие в проведении исследования.

Поступила в редакцию: 31.08.2023 г.

Сведения об авторах:

Свердлова Светлана Васильевна — ассистент, выполняющий лечебную работу, кафедры стоматологии Санкт-Петербургского государственного университета; 199034, Санкт-Петербург, Менделеевская линия, д. 5; e-mail: st003829@spbu.ru; ORCID 0000-0001-6644-4331;

Соколович Наталья Александровна — доктор медицинских наук, профессор, выполняющий лечебную работу, кафедры стоматологии Санкт-Петербургского государственного университета; 199034, Санкт-Петербург, Менделеевская линия, д. 5; e-mail: st003738@spbu.ru; ORCID 0000-0002-5621-7247;

Ковальчук Янина Андреевна — инженер кафедры аналитической химии Санкт-Петербургского государственного университета; 198504, Санкт-Петербург, Петергоф, Университетский пр., д. 26; e-mail: st088956@student.spbu.ru; ORCID 0000-0001-5796-8459;

Жаворонок Марк Филипп Игоревич — инженер кафедры аналитической химии Санкт-Петербургского государственного университета; 198504, Санкт-Петербург, Петергоф, Университетский пр., д. 26; e-mail: st087386@student.spbu.ru; ORCID 0000-0002-6480-4302;

Булатов Андрей Васильевич — доктор химических наук, профессор РАН, профессор кафедры аналитической химии Санкт-Петербургского государственного университета; 198504, Санкт-Петербург, Петергоф, Университетский пр., д. 26; e-mail: bulatov_andrey@mail.ru; ORCID 0000-0002-0526-1424.

Аутофлуоресцентная стоматоскопия и ее возможности в оценке результатов хирургического лечения лейкоплакии слизистой оболочки рта

О.П. Туманова¹, И.В. Кулик¹, Э.В. Туманов², В.А. Гордеева¹, Е.С. Михайлова³

¹Северо-Западный государственный медицинский университет им. И.И. Мечникова, Санкт-Петербург

²Первый Санкт-Петербургский государственный медицинский университет им. акад. И.П. Павлова

³Санкт-Петербургский государственный университет

Autofluorescent stomatoscopy and its possibilities to evaluate results of the oral mucosa leukoplakia surgical treatment

O. Tumanova¹, I. Kulik¹, E. Tumanov², V. Gordeeva¹, E. Mikhailova³

¹North-Western State Medical University named after I.I. Mechnikov, St. Petersburg

²Pavlov First St. Petersburg State Medical University

³St. Petersburg State University

© Коллектив авторов, 2023 г.

Резюме

Актуальность. Лейкоплакия относится к факультативным предраковым заболеваниям. В связи с этим вопросы своевременной диагностики и лечения лейкоплакии всегда будут актуальны. Аутофлуоресцентная стоматоскопия (АФС) — один из перспективных методов, позволяющий выявлять ранние признаки малигнизации заболеваний слизистой оболочки рта (СОР) и определять зоны риска возникновения патологических процессов, не сопровождающихся визуальными клиническими проявлениями. **Цель исследования:** повышение эффективности лечения пациентов с лейкоплакией СОР путем оптимизации объемов хирургического вмешательства и сроков постоперативного наблюдения при помощи АФС. **Материалы и методы.** Обследованы 45 пациентов с лейкоплакией СОР, которым проведено консервативное и хирургическое лечение. В процессе клинического обследования использовался аппарат для аутофлюо-

ресцентной стоматоскопии — АФС-400. Хирургическое лечение пациентов производилось в отделении челюстно-лицевой хирургии в больнице СПб ГБУЗ «Городская многопрофильная больница № 2». **Результаты исследования.** Для уточнения площади патологического процесса и определения места для забора материала для гистологического исследования целесообразно использовать АФС. Гистологическое исследование является основным методом для подтверждения предполагаемого диагноза и определения конкретной нозологической формы заболевания. После криодеструкции у 7% пациентов сохранялись незначительные очаги гиперкератоза, но они имели меньшую площадь по сравнению с первичным осмотром и при проведении АФС имели нормальное зеленое свечение тканей, что давало возможность сделать благоприятный прогноз течения заболевания. **Заключение:** пациентам, у которых размер очага гиперкератоза меньше размера очага свечения тканей при АФС,

так же как и пациентам с неравномерным гашением свечения тканей при АФС, необходим более длительный период диспансерного наблюдения для исключения процессов малигнизации.

Ключевые слова: диагностика, заболевания слизистой оболочки рта, лейкоплакия, предраковое заболевание слизистой оболочки рта, аутофлуоресцентная стоматоскопия

Summary

Background: Leukoplakia belongs to facultative precancerous diseases. In this regard, the issues of timely diagnosis and treatment of leukoplakia will always be relevant. Autofluorescent stomatoscopy (AFS) is one of the promising methods that allows to detect early signs of malignancy of diseases of the oral mucosa and determine risk zones for pathological processes that are not accompanied by visual clinical manifestations. The aim of the study is to increase the effectiveness of treatment of patients with oral leukoplakia by optimizing the volume of surgical intervention and the timing of postoperative follow-up with the help of AFS. **Materials and methods.** A survey of 45 patients with oral leukoplakia, who

underwent conservative and surgical treatment, was conducted. During the clinical examination, the device for autofluorescent stomatoscopy — AFS-400 was used. Surgical treatment of patients was performed at the Department of maxillofacial surgery at St Petersburg State Medical Institution «City Multidisciplinary Hospital No.2». **The results of the study.** To clarify the area of the pathological process and determine the location for the collection of material for histological examination, it is advisable to use AFS. Histological examination is the main method for confirming the presumed diagnosis and determine the specific nosological form of the disease. After cryodestruction, 7% of patients retained minor foci of hyperkeratosis, however, they had a smaller area compared to the initial examination and during the AFS had a normal green glow of tissues, which made it possible to make a favorable prognosis of the course of the disease. **Conclusion:** patients who had hyperkeratosis focus smaller than the size of the tissue glow focus in AFS, as well as patients with uneven attenuation of tissue glow in AFS, need a longer period of follow-up and regular check-ups to exclude the processes of malignancy.

Keywords: diagnostics, diseases of the oral mucosa, leukoplakia, precancerous disease of the oral mucosa, autofluorescent stomatoscopy

Введение

Лейкоплакия является одним из наиболее распространенных поражений СОР, ее частота достигает 30% от общего числа заболеваний СОР у пациентов в возрасте старше 35 лет [1]. Встречаемость лейкоплакии в структуре патологии СОР по данным ФГБУ НМИЦ «ЦНИИС и ЧЛХ» Минздрава России за 5 лет (2009–2013) составила 20% [2]. Различные формы лейкоплакии были выявлены у 3,9% обратившихся за консультативной помощью на кафедру терапевтической стоматологии УГМУ за последние 25 лет [3]. По данным М.А. Нубе, М.А. Илбер, В. Тантивонгкоси (2014), общая распространенность лейкоплакии занимает от 0,5 до 3,46% случаев [4]. В структуре заболеваемости лейкоплакией превалирует плоская форма (отмечена в 48% случаев), а веррукозная форма, являющаяся факкультативным предраковым заболеванием, встречается в 20–40% случаев [5].

В связи с тем что тактика лечения лейкоплакии напрямую зависит от формы заболевания, врачу-стоматологу в каждой конкретной клинической ситуации необходимо выбрать наиболее достоверный и информативный метод диагностики, который позво-

лит максимально быстро и точно определить форму лейкоплакии, принимая во внимание степень выраженности гиперкератоза и вторичных изменений тканей (воспаления, нарушения целостности эпителия и т.д.).

Сопоставляя наличие/отсутствие признаков озлокачествления, интерпретируя их в совокупности с оценкой клинической картины лейкоплакии СОР и с результатами дополнительных диагностических методов исследования, врач-стоматолог может в кратчайшие сроки начать эффективное лечение пациента и тем самым снизить вероятность развития малигнизации процесса. Согласно общепринятым данным, все формы лейкоплакии обладают потенциальной способностью к малигнизации [6]. Длительность и возможность такой трансформации индивидуальны и во многом зависят от большого числа факторов, что говорит о необходимости оптимизации процесса диагностики и лечения лейкоплакии с целью уменьшения случаев рецидивирования и малигнизации процесса.

В настоящее время аутофлуоресцентная стоматоскопия (люминесцентная стоматоскопия) входит в программу ОМС и аппарат для данного вида диа-

гностики должен быть в каждой городской стоматологической поликлинике. Обследование с помощью аппарата АФС является быстрым, безопасным, безболезненным и легкодоступным методом онкоскрининга в стоматологии.

Принцип аутофлуоресцентной стоматоскопии основан на различиях в интенсивности и спектральном составе аутофлуоресцентного излучения нормальной и патологической ткани. Физический принцип способа основан на возбуждении собственной флуоресценции (аутофлуоресценции) СОР посредством света из синей зоны оптического спектра (375–440 нм). Благодаря этому происходит неинвазивное определение возможных изменений в тканях: при облучении нормальной слизистой оболочки обнаруживается ее зеленое свечение, а измененные на микроскопическом уровне клетки, в том числе раковые или предраковые, будут поглощать флуоресцентное излучение и выглядеть темным пятном. Соответственно светоотражающее свойство нормальных и светопоглощающее свойство аномальных клеток позволяют различать их визуально.

Цель исследования

Целью исследования было повышение эффективности лечения пациентов с лейкоплакией СОР путем оптимизации объемов хирургического вмешательства и сроков постоперативного наблюдения с применением АФС.

Материалы и методы исследования

Проведено обследование 45 пациентов с лейкоплакией СОР. Используются основные клинические и дополнительные методы исследования с применением аутофлуоресцентной стоматоскопии с помощью аппарата АФС-400.

В результате проведения опроса, осмотра СОР, оценки КПУ и ортопедических конструкций в полости рта у всех пациентов с лейкоплакией СОР были определены доминирующие причины развития данного заболевания: курение, острые края зубов, несостоятельные протезные конструкции

Наиболее часто очаги лейкоплакии локализовались в области слизистой оболочки дна полости рта и боковых поверхностях языка, реже в области десен и переходных складок. Индекс КПУ у обследованных пациентов был равен 19,9, что указывает на неудовлетворительную санацию полости рта, причем показатели компонентов У (удаленных зубов) и К (кариозных поражений) превалировали над показателем П (запломбированные зубы).

Всем пациентам проведено необходимое консервативное и хирургическое лечение лейкоплакии СОР

согласно клиническим рекомендациям. Пациенты наблюдались в течение 1 мес, в течение которого производились: первичный осмотр, осмотр непосредственно после операции криодеструкции и контрольный осмотр через 3 нед после операции.

Критерии включения пациентов в исследования: веррукозная форма лейкоплакии СОР.

Критерий исключения пациентов из исследования: фрикционный кератоз, при наличии вредной привычки — курение, отказ пациента прекратить курение.

Результаты

Всем пациентам с диагнозом «лейкоплакия СОР» проведена аутофлуоресцентная стоматоскопия. У всех пациентов отмечено изменение свечения СОР в месте очага лейкоплакии. Свечение очагов поражения определялось в виде темных участков, имеющих коричневый или коричнево-красный оттенок, эти участки изменения свечения отличались от зеленого свечения здоровой СОР.

По результатам аутофлуоресцентной стоматоскопии в зависимости от вариантов свечения очагов лейкоплакии сформированы три группы пациентов. В первую группу вошли пациенты в количестве 18 человек (40%), у которых при визуальном осмотре размер очагов гиперкератоза совпадал с размером очагов измененного свечения тканей при АФС. Вторая группа представлена 22 пациентами (48%), у которых при визуальном осмотре размер очагов гиперкератоза был меньше размера очагов свечения тканей при АФС. У 5 пациентов третьей группы (12%) визуальный размер очагов гиперкератоза был больше, чем размер очагов свечения тканей при АФС.

Также пациенты были разделены на группы по однородности либо неравномерности светопоглощающих свойств пораженных тканей. Группа А представлена 39 пациентами (86,7%), у которых поглощение тканями света при АФС было равномерным по всей площади очагов поражения и проявлялось однородным светло- или темно-коричневым цветом. В группу Б вошли 6 пациентов (13,3%): по одному человеку из первой и третьей групп и 4 человека из второй группы, у которых очаги флуоресценции тканей имели неравномерное поглощение свечения, проявлявшееся участками темно-коричневого и коричнево-черного цвета.

Пациентам всех трех групп проведено консервативное лечение с целью уменьшения и стабилизации процессов ороговения. Для формирования положительного отношения и мотивации пациентов к отказу от табакокурения, значительному сокращению курения и отказу от других вредных привычек проведена

профилактическая работа в виде беседы. Консервативное лечение включало в себя аппликации и прием внутрь в течение месяца масляного раствора витамина А, а также концентрата природных биологически активных веществ — «Кламина». В состав «Кламина» входит экстракт ламинарии, нормализующий процессы ороговения, улучшающий обменные процессы в организме в целом и обладающий геронто- и онкопротективным действием [7]. Пациентам рекомендованы санация полости рта и рациональное ортопедическое лечение, проведение которых являлось необходимым завершающим этапом лечения после хирургического вмешательства.

Пациентам с диагнозом «лейкоплакия веррукозная: бляшечная и/или бородавчатая форма» было рекомендовано хирургическое лечение — криодеструкция. Хирургическое лечение пациентов в веррукозной форме лейкоплакии проводилось челюстно-лицевым хирургом на базе ГБУ «ГМПБ № 2».

Перед проведением криодеструкции при определении участка для забора материала для гистологического исследования, а также для определения объема вмешательства ориентировались на данные АФС. На гистологическое исследование забирался материал из зоны максимального гашения свечения тканей, поскольку именно в этом участке могли быть обнаружены максимальные изменения ткани на клеточном уровне.

У пациентов первой и третьей групп объем хирургического вмешательства определялся челюстно-лицевым хирургом в соответствии с видимым размером имеющегося участка гиперкератоза. У пациентов второй группы объем вмешательства был увеличен до зоны определяемого по результатам АФС изменения тканей на клеточном уровне (определяемого гашения свечения).

Непосредственно после криодеструкции АФС выявляла ожидаемые выраженные признаки воспаления (красное свечение) у всех прооперированных. Через

месяц после криодеструкции всем пациентам проведен повторный клинический визуальный осмотр и АФС. Через месяц после криодеструкции только у 3 пациентов (не более 7%) сохранялись небольшие очаги гиперкератоза. Однако сохранившиеся очаги гиперкератоза при проведении АФС визуализировались меньшей площадью, чем при клиническом осмотре, и имели нормальное зеленое свечение.

У всех пациентов группы А при проведении АФС постоперационная область имела нормальное зеленое свечение, что свидетельствует об отсутствии патологических изменений в тканях полости рта после проведенного хирургического лечения. У 2 пациентов группы Б (33,3%) сохранялись участки темно-коричневого свечения на фоне нормального зеленого, хотя визуальных изменений (видимых глазом признаков гиперкератоза) не наблюдалось.

Входящие во вторую группу пациенты с размерами очагов гиперкератоза меньше размеров очагов свечения тканей при АФС, так же как и пациенты из группы Б с неравномерным гашением свечения тканей при АФС, нуждались в более длительном диспансерном наблюдении. Несоответствие клинической картины поражения и данных, полученных при проведении АФС, таких как увеличение площади свечения или неравномерность свечения, свидетельствуют об изменениях на микроскопическом уровне на большей площади, чем зона локализации патологического процесса, обнаруживаемая при клиническом визуальном осмотре. Неравномерность гашения свечения тканей при АФС также может свидетельствовать о наличии более серьезных микроскопических изменений на тканевом уровне.

Пациент Б., 52 года (1-я группа): на нижней поверхности языка справа определяется очаг гиперкератоза округлой формы размером 1,5×1,5 см, не снимающийся при поскабливании, возвышающийся над поверхностью слизистой оболочки языка, окружающая слизистая оболочка без изменений (рис. 1).

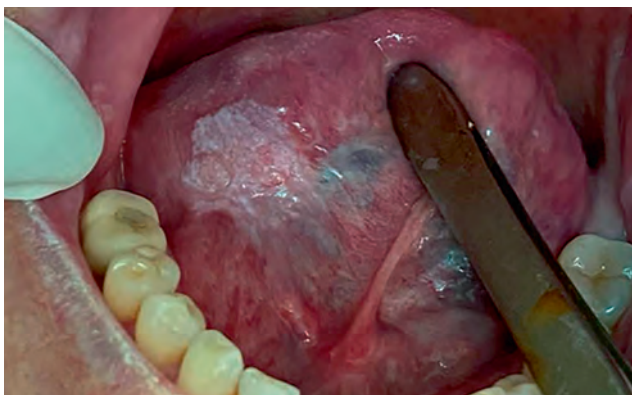

Рис. 1. Клиническая картина лейкоплакии при визуальном осмотре

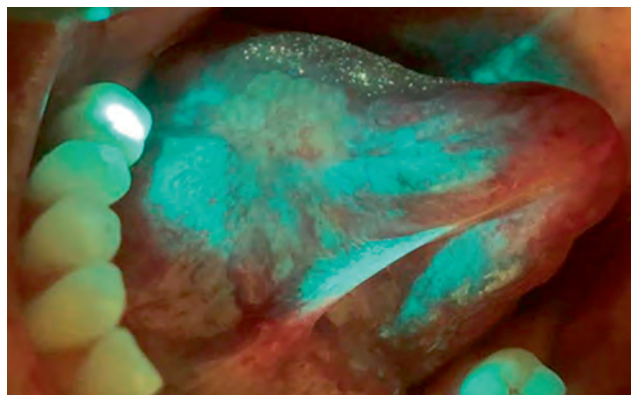


Рис. 2. Очаг гиперкератоза при аутофлуоресцентной стоматоскопии

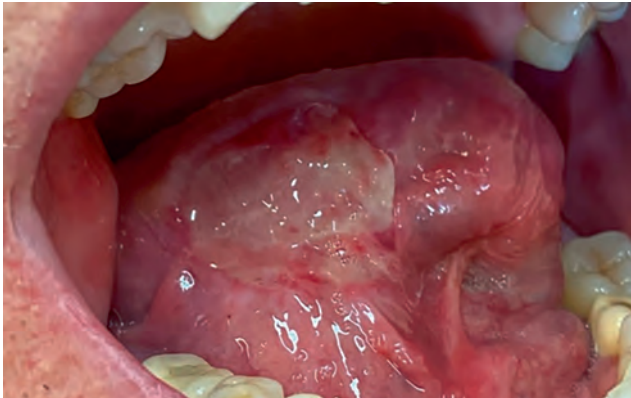

Рис. 3. Клиническая картина после операции криодеструкции

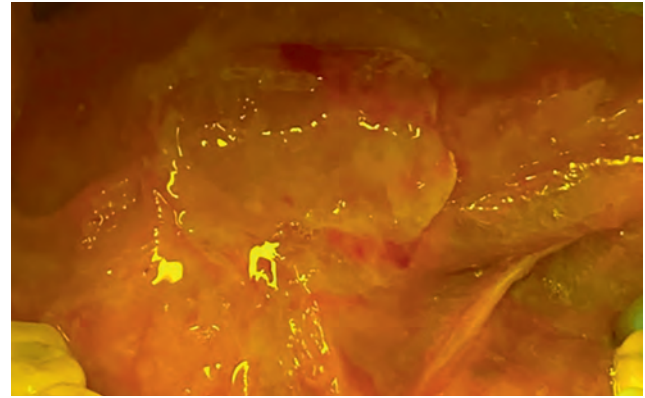


Рис. 4. Состояние после криодеструкции при аутофлуоресцентной стоматоскопии

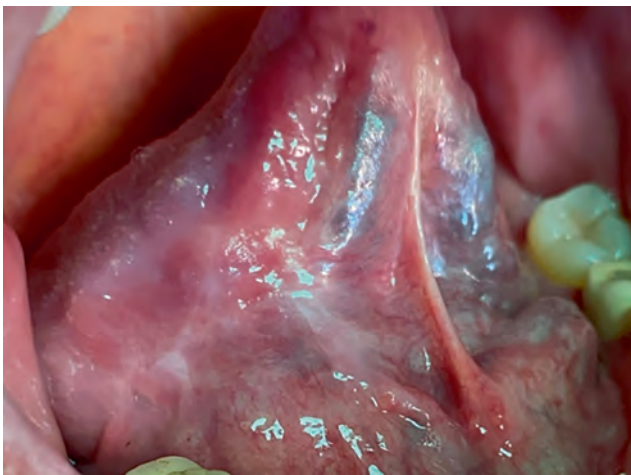

Рис. 5. Состояние при визуальном осмотре через месяц после криодеструкции

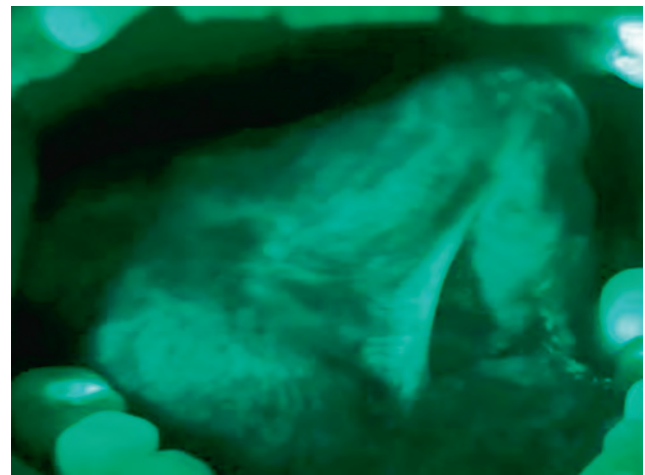


Рис. 6. Состояние через месяц после криодеструкции при аутофлуоресцентной стоматоскопии

При проведении АФС очаг гиперкератоза светится зеленым светом, площадь свечения совпадает с размером очага гиперкератоза, выявленного при клиническом осмотре (рис. 2). Диагноз: веррукозная лейкоплакия (бляшечная форма) нижней поверхности языка справа.

Пациенту проведена операция криодеструкция очага поражения СОР (рис. 3, 4).

Через месяц после криодеструкции при осмотре на нижней поверхности языка справа определяется рубец, окружающая слизистая оболочка розового цвета, без признаков воспаления и без участков гиперкератоза (рис. 5). При проведении АФС наблюдается свечение тканей зеленым светом (рис. 6).

Пациент П., 60 лет (третья группа). При объективном осмотре определяется очаг гиперкератоза альвеолярного отростка верхней челюсти слева в области отсутствующего зуба 2.8, неправильной формы, размерами 3,5×5 мм, не снимающийся при поскабливании, возвышающийся над поверхностью слизистой оболочки в виде веррукозных разрастаний, окру-

жающая слизистая оболочка без изменений (рис. 7). При проведении АФС очаг гиперкератоза сохраняет белый цвет, а окружающая слизистая оболочка светится зеленым светом, причем визуальный размер очага гиперкератоза, выявленного при клиническом осмотре, больше, чем размер очага свечения тканей при АФС (рис. 8). Диагноз: веррукозная лейкоплакия (бородавчатая форма) слизистой оболочки альвеолярного отростка верхней челюсти слева в области отсутствующего зуба 2.8.

После криодеструкции операционная рана покрыта фибринозным налетом, при проведении АФС определяется красно-коричневое свечение очага, что соответствует воспалительной реакции тканей (рис. 9, 10).

Через месяц после криодеструкции объективно определяются рубец и сохранившиеся после оперативного вмешательства небольшие очаги гиперкератоза (рис. 11). При проведении АФС отмечается свечение зеленым светом в области как сохранившихся участков гиперкератоза, так и окружающих тканей (рис. 12).

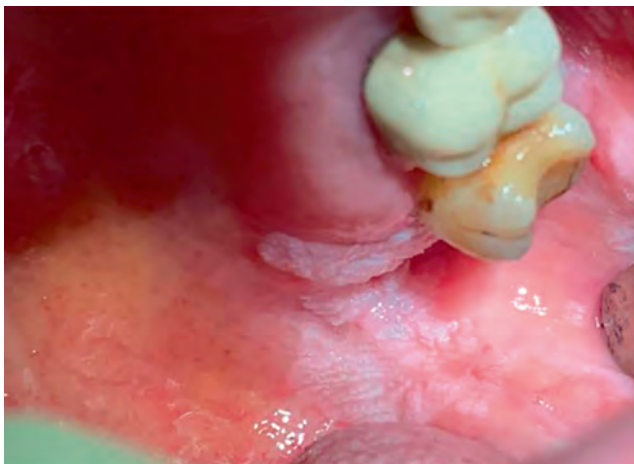

Рис. 7. Клиническая картина лейкоплакии при визуальном осмотре

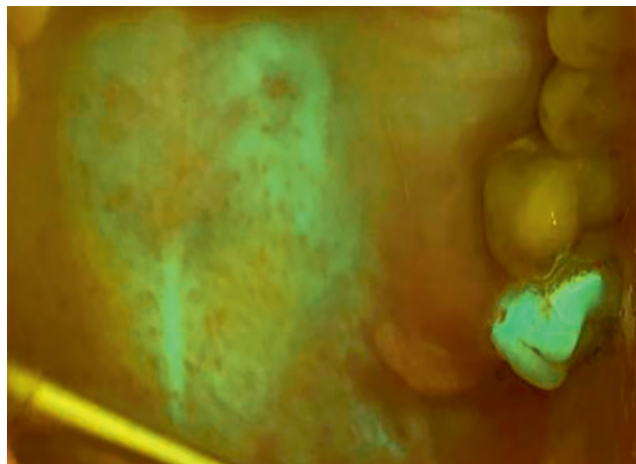


Рис. 8. Очаг гиперкератоза при аутофлуоресцентной стоматоскопии

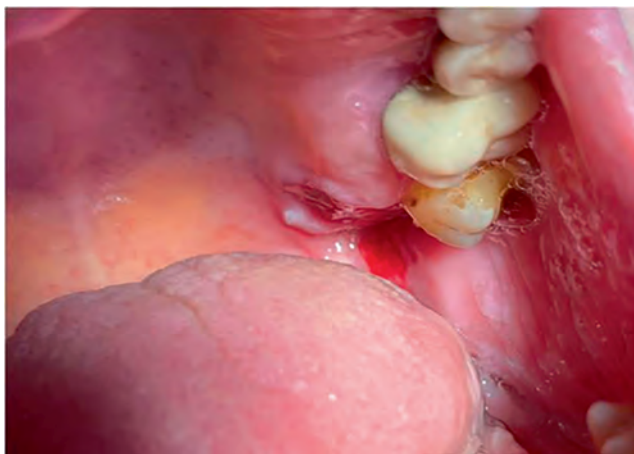

Рис. 9. Клиническая картина после криодеструкции

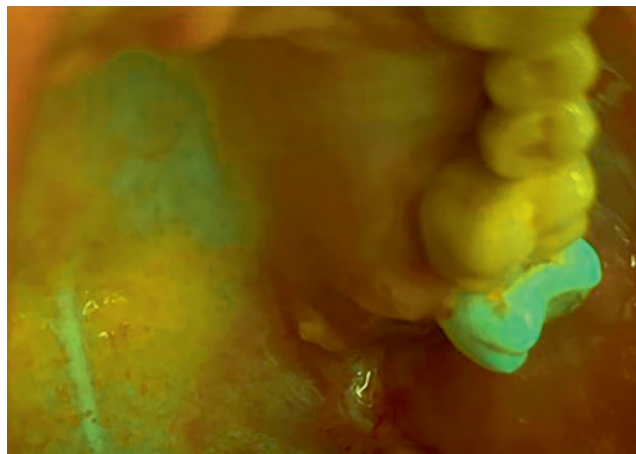


Рис. 10. Состояние после криодеструкции при аутофлуоресцентной стоматоскопии

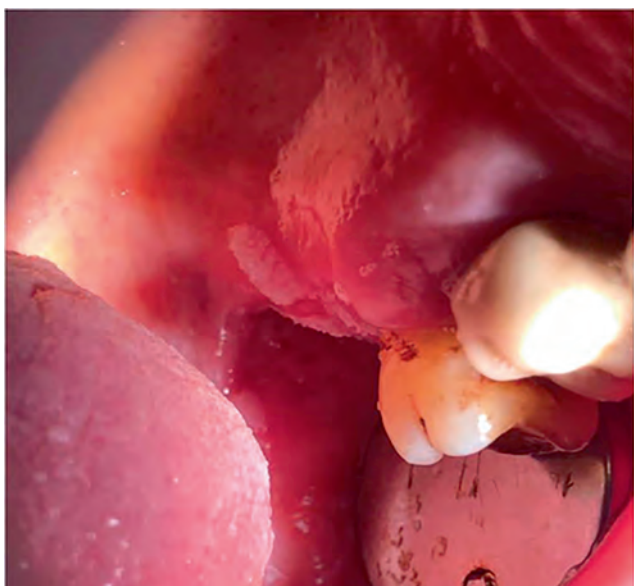

Рис. 11. Состояние при визуальном осмотре через месяц после криодеструкции. Сохраняются очаги гиперкератоза

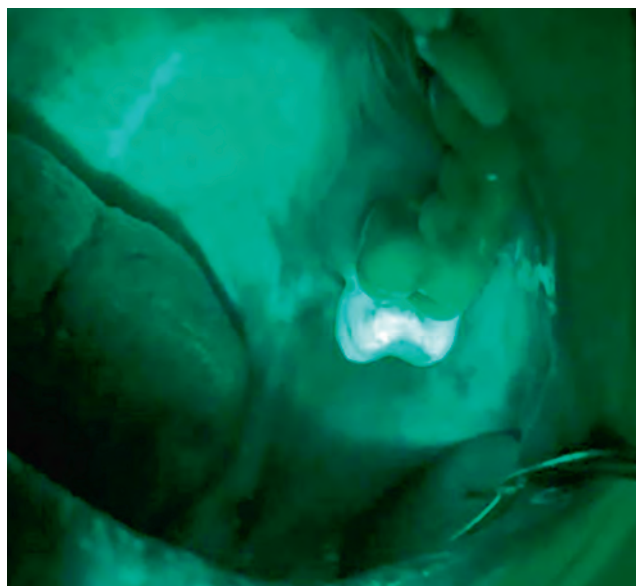


Рис. 12. Состояние через месяц после криодеструкции при аутофлуоресцентной стоматоскопии

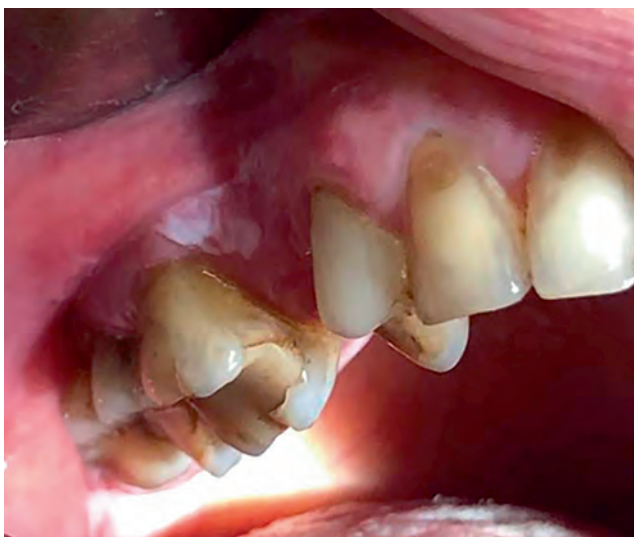

Рис. 13. Клиническая картина лейкоплакии при визуальном осмотре

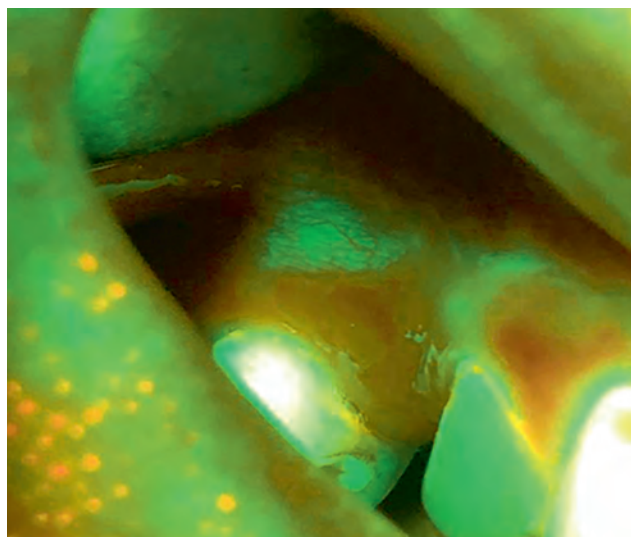


Рис. 14. Очаг гиперкератоза при аутофлуоресцентной стоматоскопии

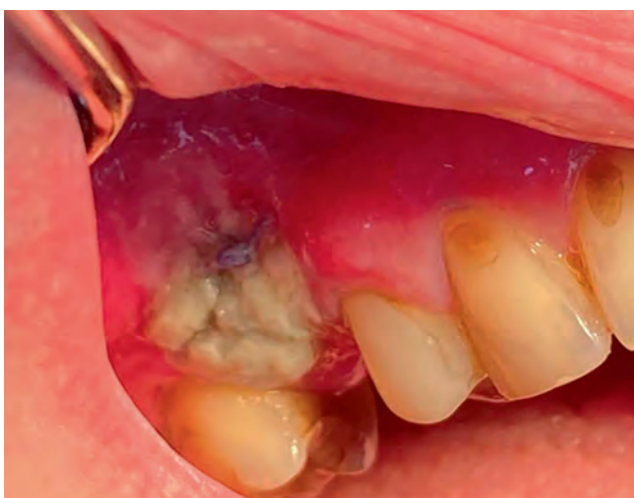

Рис. 15. Клиническая картина после операции криодеструкции



Рис. 16. Состояние после криодеструкции при аутофлуоресцентной стоматоскопии

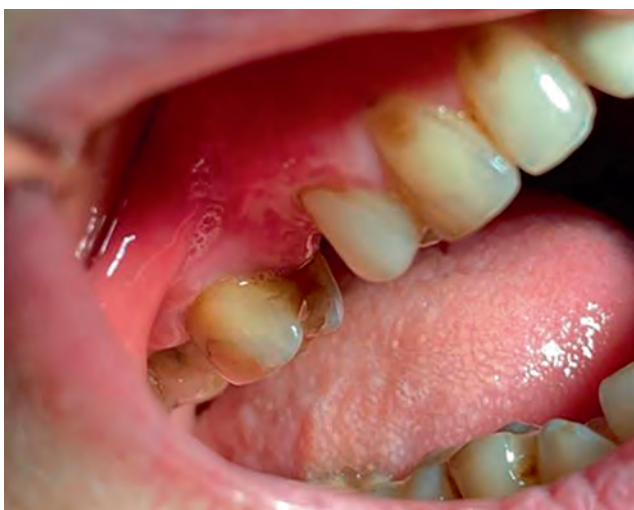

Рис. 17. Состояние при визуальном осмотре через месяц после криодеструкции

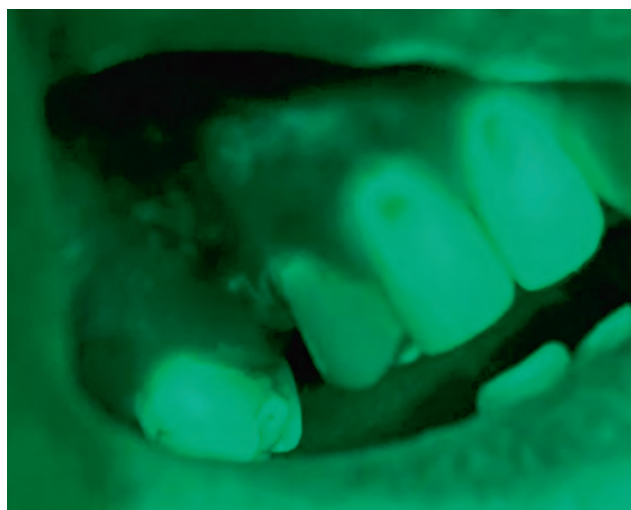


Рис. 18. Состояние через месяц после криодеструкции при аутофлуоресцентной стоматоскопии

Пациент Л., 59 лет (вторая группа). При объективном осмотре на альвеолярном отростке верхней челюсти справа в области зубов 1.5–1.6 определяется очаг гиперкератоза неправильной формы размерами 2,0×1,5 мм, не снимающийся при поскабливании, возвышающийся над поверхностью слизистой оболочки десны в виде веррукозных разрастаний, окружающая слизистая оболочка без видимых изменений (рис. 13). При проведении АФС наблюдается свечение очага гиперкератоза бело-зеленым светом и свечение коричневым светом окружающей очаг гиперкератоза слизистой оболочки, причем общая площадь очагов свечения тканей при АФС больше, чем определяемая при визуальном осмотре площадь поражения (рис. 14). Диагноз: лейкоплакия (веррукозная форма) альвеолярного отростка верхней челюсти справа в области зубов 1.5–1.6.

После криодеструкции операционная рана покрыта фибринозным налетом, при проведении АФС определяется красно-коричневое свечение очага, что соответствует воспалительной реакции тканей (рис. 15, 16).

Через месяц после криодеструкции определяется рубец в области альвеолярного отростка верхней челюсти справа в области зубов 1.5–1.6, слизистая оболочка бледно-розового цвета без признаков воспаления и без участков гиперкератоза (рис. 17).

При проведении АФС сохраняется свечение тканей коричнево-зеленым светом (рис. 18).

Заключение

Результаты исследования позволяют сделать вывод о целесообразности использования АФС для уточнения площади патологического процесса и определения места забора материала для гистологического исследования. Гистологическое исследование является основным методом для подтверждения предполагаемого диагноза и определения конкретной нозологической формы заболевания. Только на основании данного исследования можно установить степень дисплазии и, соответственно, риска озлокачествления.

После криодеструкции у 7% пациентов сохранились незначительные очаги гиперкератоза, однако они имели меньшую площадь по сравнению с первичным осмотром и, по данным АФС, имели нормальное зеленое свечение тканей, что давало возможность сделать благоприятный прогноз течения заболевания. Пациентам, у которых размер очага гиперкератоза меньше размера очага свечения тканей при АФС, так же как и пациентам с неравномерным гашением свечения тканей при АФС, необходим более длительный период диспансерного наблюдения для исключения процессов малигнизации.

Список литературы

1. Орехова Л.Ю., Кудрявцева Т.В., Силина Э.С. и др. Заболевания слизистой оболочки полости рта / под ред. Л.Ю. Ореховой. СПб.: Человек, 2016. 210 [Orekhova L.Yu., Kudryavtseva T.V., Silina E.S. et al. Diseases of the oral mucosa / ed. by L.Yu. Orekhova. St. Petersburg: Chelovek, 2016; 210 (In Russ.)].
2. Тогонидзе А.А. Оптимизация диагностики и лечения лейкоплакии слизистой оболочки рта: автореферат дис. ... канд. мед. наук. М., 2015; 24. [Togonidze A.A. Optimization of diagnosis and treatment of leukoplakia of the oral mucosa: abstract of the dissertation for the degree of candidate of medical sciences. Moscow, 2015; 24 (In Russ.)].
3. Григорьев С.С., Ронь Г.И., Епишова А.А. Гиперкератозы слизистой оболочки рта (красный плоский лишай, лейкоплакия): учебно-методические рекомендации. Екатеринбург: Издательский Дом «Тираж», 2019; 72 [Grigoriev S.S., Ron G.I., Epishova A.A. Hyperkeratosis of the oral mucosa (lichen planus, leukoplakia): Educational and methodological recommendations Yekaterinburg: Publishing House «Tirazh», 2019; 72 (In Russ.)].
4. Hube M.A., Iluber M.A., Tantiwongkosi B. Oral and Oropharyngeal Cancer. Medical Clinics of North America 2014; 98 (6): 1299–1321.
5. Борк К., Бургдорф В., Хеде Н. Болезни слизистой оболочки полости рта и губ. Клиника, диагностика и лечение: атлас и руководство: пер. с нем. М.: Мед. лит., 2011; 448 [Bork K., Burgdorf V., Hede H. Diseases of the mucous membrane of the oral cavity and lips. Clinic, diagnosis and treatment: atlas and manual: translation from German. Moscow: Medical literature, 2011; 448 (In Russ.)].
6. Гилева О.С., Либик Т.В., Позднякова А.А., Сатюкова Л.Я. Предраковые заболевания в структуре патологии слизистой оболочки полости рта. Проблемы стоматологии 2013; 2: 3–9 [Gileva O.S., Libik T.V., Pozdnyakova A.A., Satyukova L.Ya. Precancerous diseases in the structure of pathology of the oral mucosa. Problems of dentistry 2013; 2: 3–9 (In Russ.)]. Режим доступа: <https://elibrary.ru/item.asp?id=18976565>.
7. Евсеева И.К. Особенности клинического течения и лечения некоторых кератозов слизистой оболочки полости рта у лиц пожилого возраста: автореферат дис. ... канд. мед. наук: 14.00.21 / Санкт-Петербург. мед. акад. последипломного образования. Санкт-Петербург, 1997; 19. [Evseeva I.K. Features of the clinical course and treatment of certain keratoses of the oral mucosa in the elderly: abstract of the dissertation of the Candidate of Medical Sciences: 14.00.21 / St. Petersburg. med. acad. postgraduate education. St. Petersburg, 1997; 19 (In Russ.)].

Поступила в редакцию: 18.04.2023 г.

Сведения об авторах:

Туманова Ольга Павловна — врач — стоматолог-терапевт консультационно-диагностического отделения НИИ медицинской микологии им. П.Н. Кашкина Северо-Западного государственного медицинского университета им. И.И. Мечникова; 194291, ул. Сантьяго-де-Куба, д. 1/28; e-mail: 1510671@mail.ru; ORCID 0000-0002-0827-9830;

Кулик Инга Владимировна — кандидат медицинских наук, доцент кафедры стоматологии общей практики Северо-Западного государственного медицинского университета им. И.И. Мечникова; 191015, Санкт-Петербург, ул. Кировная, д. 41; e-mail: inga_koulik@mail.ru; ORCID 0000-0003-4416-3170;

Туманов Эдуард Владимирович — ассистент кафедры стоматологии хирургической и челюстно-лицевой хирургии Первого Санкт-Петербургского государственного медицинского университета им. акад. И.П. Павлова; 197022, Санкт-Петербург, ул. Льва Толстого, д. 6–8; e-mail: edwardtumanoff@yandex.ru; ORCID 0000-0002-7054-2118;

Гордеева Вера Анатольевна — кандидат медицинских наук, доцент кафедры клинической стоматологии Северо-Западного государственного медицинского университета им. И.И. Мечникова; 191015, Санкт-Петербург, ул. Кировная, д. 41; e-mail: vera.g.70@mail.ru; ORCID 0000-0002-4632-5594;

Михайлова Екатерина Станиславовна — доктор медицинских наук, доцент, выполняющий лечебную работу, кафедры терапевтической стоматологии Санкт-Петербургского государственного университета; 199034, Санкт-Петербург, Университетская наб., д. 7–9; e-mail: e.michailova@spbu.ru; ORCID 0000-0002-0835-7253.



ТЫ МОЖЕШЬ!


1 СТАТЬ УМНЕЕ

У некурящих людей лучше работает мозг, развиты память и логическое мышление.

2 ОБРЕСТИ СВОБОДУ

Никотиновая зависимость – это добровольное рабство, которое забирает здоровье, деньги и будущее.

3 БЫТЬ ЗДОРОВЫМ И ИМЕТЬ ЗДОРОВЫХ ДЕТЕЙ



Правила для авторов

Общие положения

Журнал «Медицинский альянс» принимает статьи для публикации по различным разделам (областям) клинической медицины: фтизиатрия, пульмонология, хирургия, травматология и ортопедия, кардиология, патофизиология, стоматология, общественное здоровье и здравоохранение, история медицины и др.

Все статьи, поступающие в журнал для публикации, подвергаются рецензированию. Замечания рецензентов направляются автору без указания имен рецензентов. Решение о публикации (или отклонении) статьи принимается редколлегией после получения рецензий и ответов автора.

Редакция оставляет за собой право на сокращение и стилистическую правку текста без дополнительных согласований с авторами. Плата за публикацию рукописей не взимается.

Журнал принимает к публикации статьи, ранее не публиковавшиеся в других изданиях. В некоторых случаях журнал принимает дублирующие статьи, материалы которых во многом совпадают с уже опубликованными. В этих случаях авторы предоставляют официальное письменное заявление о том, что статья публикуется повторно согласно решению автора или редактора и повторная публикация не нарушает международных и российских законов об авторских правах и этических норм, при этом статья содержит ссылку на первичную публикацию («Единые требования к рукописям, представляемым в биомедицинские журналы», 2004). Это требование не распространяется на статьи, представленные на научной конференции, но не опубликованные в полном объеме, а также на принятые к публикации в виде материалов научной конференции (обычно в форме тезисов).

Направление материалов в редакцию

Статьи направляются в адрес редакции по электронной почте (e-mail): medalliance@inbox.ru или посредством использования специального поля электронной версии журнала <http://med-alyans.ru>. Для отправки статей через интернет-версию журнала и проверки статуса отправленных статей автору необходимо зарегистрироваться и войти в систему под своей учетной записью, следуя инструкциям на сайте.

Статья в обязательном порядке должна сопровождаться официальным направлением от учреждения, в котором выполнена работа (отсканированная копия), с визой руководителя учреждения или руководителя, ответственного за научную деятельность учреждения, направляющего работу в редакцию жур-

нала, скрепляться печатью учреждения. Направление подписывается всеми авторами статьи.

В официальном направлении, содержащем полное название статьи и всех авторов, должно быть указано, что статья не содержит сведений, запрещенных к публикации в открытой печати, не была ранее опубликована (или представлены ссылка на публикацию и заявление о повторной публикации) и не находится на рассмотрении для публикации в других изданиях, согласие на передачу авторских прав на публикацию. При представлении рукописи авторы несут ответственность за раскрытие своих финансовых и других конфликтных интересов, способных оказать влияние на их работу. Все существенные конфликты интересов или их отсутствие должны быть также отражены в направлении.

Обращаем внимание, что все статьи проверяются в системе «Антиплагиат». В случае обнаружения многочисленных заимствований редакция действует в соответствии с правилами COPE.

При подготовке рукописи авторам следует придерживаться Рекомендаций по проведению, описанию, редактированию и публикации результатов научной работы в медицинских журналах Международного комитета редакторов медицинских журналов (ICMJE).

Правила оформления статей

Электронные версии статей должны быть представлены в формате Word (Microsoft Office 2007 или более поздняя версия) (шрифт Times New Roman).

Титульная страница должна содержать:

1. Название статьи, инициалы и фамилии авторов, название учреждения, город и страну (если это не вытекает из названия учреждения). Если все авторы статьи работают в одном учреждении, можно не указывать место работы каждого автора отдельно. Данные приводятся на русском и английском языках.

2. Раздел журнала, в который отправляется статья для публикации.

3. Резюме на русском и английском языках (200–250 слов), при этом резюме должно быть структурированным, то есть содержать краткое (1–3 предложения) обоснование исследования; цель; материалы и методы; результаты исследования с наиболее важными данными; заключение. В конце резюме приводятся ключевые слова (от 3 до 10 слов) на русском и английском языках.

На последней странице статьи должны содержаться:

1. Сведения обо всех авторах с указанием фамилии, имени, отчества (полностью), научного звания и

степени, должности и учреждения с адресом учреждения (в том числе с индексом), электронного адреса. Обязательно указывать идентификатор ORCID для каждого автора статьи. При отсутствии номера ORCID его необходимо получить, зарегистрировавшись на сайте <https://orcid.org/>.

2. Контактный автор для переписки с редакцией, его полный почтовый адрес, номер телефона, e-mail.

Объем статей, как правило, не должен превышать 18 страниц, кратких сообщений — 4 страниц.

Рекомендуется придерживаться следующей рубрики: введение (кратко освещаются актуальность вопроса со ссылками на наиболее важные публикации, а также цель и задачи исследования), материалы и методы (приводятся количественные и качественные характеристики исследованных материалов и/или больных с указанием или ссылками на проведенные методы исследования, включая методы статистической обработки данных), результаты или результаты и обсуждение, обсуждение результатов; выводы. Все страницы должны быть пронумерованы. Таблицы и рисунки даются в тексте. В тексте статьи обязательно делается ссылка на таблицу в круглых скобках с указанием ее порядкового номера, например: (табл. 1).

Применяемые лекарственные препараты и методы их введения должны быть утверждены в установленном порядке и разрешены для клинического использования. Лекарственные препараты, указанные в статьях (за исключением статей, имеющих рекламный характер), должны иметь международные непатентованные названия. Публикации клинических исследований должны сопровождаться указанием, что работа выполнена в соответствии с Хельсинкской декларацией и/или одобрена этическим комитетом направляющего статью учреждения или иного медицинского учреждения (указать какого). Проведение клинических исследований должно быть разрешено Минздравом России.

Список литературы

В оригинальных статьях допускается цитировать, как правило не более 30 источников, в обзорах

литературы — не более 60, в лекциях и других материалах — до 15. Библиография должна содержать большинство публикаций за последние 5 лет или должно быть представлено обоснование цитирований более ранних по дате публикации источников. Ссылки на источники литературы для всех типов статей оформляются одинаково. Источники располагаются в порядке цитирования. Все источники литературы нумеруются, а ссылки на них обозначаются в квадратных скобках в тексте статьи.

Список литературы должен быть оформлен в соответствии с AMA style, <http://www.amamanualofstyle.com>. Пример: Kämpfe M., Lisspers K., Stållberg B. et al. Determinants of uncontrolled asthma in a Swedish a population: cross-sectional observational study. *Eur Clin Respir J.* 2014; (1): 1–9. doi: 10.3402/ecrj.v1.24109.

Список литературы должен быть представлен на русском языке и в транслитерации (References). Обязательная англоязычная версия ссылки (References) размещается в списке литературы сразу за русскоязычной (исходной) ссылкой и подготавливается автором статьи путем транслитерации в системе BSI (British Standard Institute (UK) & ISI — Institute for Scientific Information (USA)) (сайт <http://www.translit.ru>).

Ссылки на журнальные публикации должны содержать их doi (digital object identifier, уникальный цифровой идентификатор статьи в системе CrossRef). Проверять наличие doi статьи следует на сайте <http://search.crossref.org/> или <https://www.citethisforme.com>. Для получения doi нужно ввести в поисковую строку название статьи на английском языке. Последний сайт, помимо doi, автоматически генерирует правильно оформленное библиографическое описание статьи на английском языке в стиле цитирования AMA. Подавляющее большинство зарубежных журнальных статей и многие русскоязычные статьи, опубликованные после 2013 г., зарегистрированы в системе CrossRef и имеют уникальный doi. Нежелательно ссылаться на журнальные статьи, публикации которых не содержат перевода названия на английский язык.

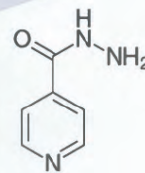
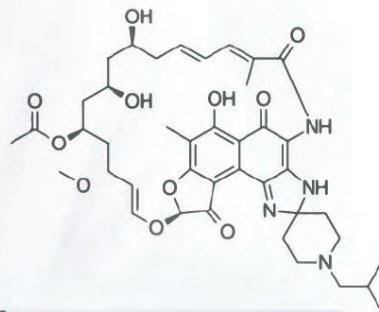
За точность библиографических ссылок ответственность несет автор.



РЕКЛАМА



WWW.ATCL.RU



РУ ЛП - 001810 от 27.08.2012

ФТИЗАМАКС®

Диспергируемые таблетки

